

# Manejo quirúrgico del hemangioma cavernoso orbitario. Caso clínico

## *Surgical management of the orbital cavernous hemangioma. Clinical case*

PINTO HERRERA C<sup>1</sup>, MEDINA MESA E<sup>2</sup>, BLASCO ALBERTO A<sup>1</sup>, LOZANO LÓPEZ V<sup>1</sup>, SÁNCHEZ-BURGOS R<sup>1</sup>, DE ARMAS RAMOS E<sup>1</sup>

### RESUMEN

**Caso Clínico:** Mujer de 48 años, con antecedente de ambliopía en ojo derecho (OD) que consulta por disminución de agudeza visual progresiva en OD. En la exploración del OD destaca: agudeza visual mejor corregida (AVMC) de 0,4 (1,0 en ojo izquierdo OI), limitación a la abducción asociada a diplopía en dextroversión, exoftalmometría de 19 mm (14 mm en OI) e ingurgitación venosa retiniana con pliegues maculares. Se solicita resonancia magnética (RM) evidenciándose masa intraconal bien delimitada susceptible de hemangioma cavernoso orbitario (HCO). Se realiza exéresis de lesión intraconal a través de orbitotomía lateral (OL) derecha, confirmándose el diagnóstico de HCO mediante anatomía patológica. En la actualidad (2 meses tras cirugía) presenta en OD: AVMC 1.0, paresia de músculo recto externo (MRE), exoftalmometría de 15 mm y resolución incompleta de la ingurgitación vascular y de los pliegues coroideos.

**Discusión:** Diversos abordajes quirúrgicos han sido descritos para la resección del HCO. La OL a través de acceso transcutáneo parece una técnica segura y eficaz para la localización del HCO intraconal y su exéresis, técnica utilizada en nuestro caso clínico.

**Palabras clave:** Hemangioma cavernoso, proptosis, tumores orbitarios, malformaciones vasculares, orbitotomía lateral.

### SUMMARY

**Case report:** 48-year-old woman with medical history of amblyopia in her right eye (RE) consulted for progressive decrease in visual acuity in RE. The RE exploration shows: best corrected visual acuity (BCVA) of 0.4 (1.0 in the left eye), abduction limitation associated with diplopia in dextroversion, exophthalmometry of 19 mm (14 mm in contralateral eye) and retinal vein engorgement with macular folds. Magnetic resonance is requested and an intraconal, well-limited, cavernous-hemangioma-suggestive (CH) mass, is found. Intraconal mass excision was performed by lateral orbitotomy (LO) in the right side, confirming CH diagnosis by pathological anatomy. Nowadays (2 months after surgery), RE shows: BCVA

Hospital Universitario de Canarias. La Laguna. Tenerife. España.

<sup>1</sup> Licenciado en Medicina. Servicio de Oftalmología.

<sup>2</sup> Doctor en Medicina. Servicio de Oftalmología.

Correspondencia:

Candelaria Pinto Herrera

Servicio de Oftalmología. Hospital Universitario de Canarias.

Carretera La Cuesta-Taco, s/n. 38320 La Laguna. Tenerife. España

mcpintoherrera@gmail.com

1.0, external rectus muscle palsy, exophthalmometry 15 mm and incomplete resolution of vascular engorgement and choroidal folds.

**Discussion:** Several surgical approaches have been described for CH resection. Transcutaneous LO appears to be a safe, effective technique for intraconal CH location and excision: such was the technique used in our clinical case.

**Key words:** Cavernous hemangioma, proptosis, orbital tumors, vascular malformations, lateral orbitotomy.

## INTRODUCCIÓN

El hemangioma cavernoso orbitario (HCO) es una tumoración vascular de crecimiento lentamente progresivo, que supone el 9,5 al 15% de las lesiones primarias de la órbita (1).

Aunque tradicionalmente ha sido considerado como una lesión de carácter benigno, el crecimiento intraconal del HCO puede dar lugar a proptosis, diplopía y compresión del nervio óptico. Si la sintomatología aparece,

gica multidisciplinar mediante orbitotomía lateral.

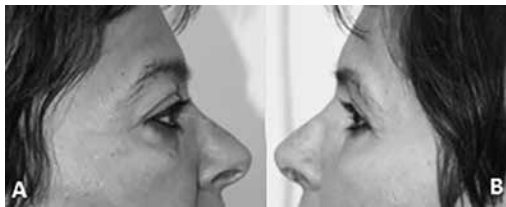## CASO CLÍNICO

Mujer de 48 años que consulta por disminución de la agudeza visual progresiva en OD, con antecedente personal de ambliopía en OD por anisometropía.

Presenta una AVMC OD 0,4 con refracción de +7,25 D, y en OI 1,0 con refracción de +2,50 D (ambliopía de OD por anisometropía). A la motilidad ocular, se descubre limitación a la abducción en OD, diplopía a la dextroversión y máxima resistencia a la retroversión en OD. En la exoftalmometría (Hertel) evidenciamos 19 mm en OD y 14 mm en OI (a 108 mm) (figs. 1A y B). En la funduscopia del OD, encontramos ingurgitación venosa con pliegues coroideos maculares y papila de bordes nítidos.

Ante este cuadro de proptosis unilateral asociada a diplopía y afectación de la funduscopia en OD, decidimos solicitar prueba de imagen. En este caso, se realiza una RM craneal, la cual objetiva una masa retrobulbar, intraconal, de 2,5 × 2,3 cm, bien delimitada, que desplaza músculo recto interno derecho

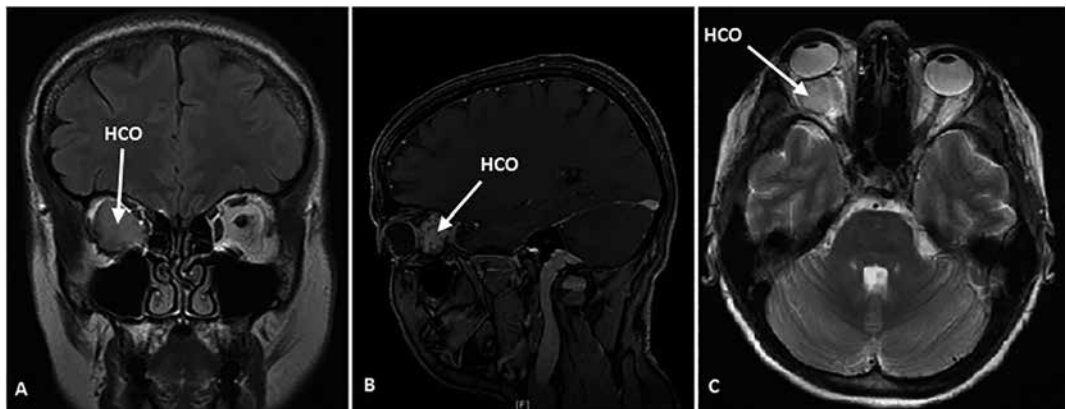
*Fig. 1: A) obsérvese la marcada proptosis unilateral que presenta la paciente (exoftalmometría 19 mm). B) OI, exoftalmometría de 14 mm.*



*Fig. 2: RM craneal en la que se evidencia (marcada con flechas) una masa intraconal de 2,5 × 2,3 cm de diámetro, bien delimitada, de contorno lobulado, con baja señal en secuencia potenciada en T1, alta señal en T2 y realce progresivo tras la administración de contraste intravenoso, susceptible de ser un hemangioma cavernoso.*

debe plantearse la exéresis del HCO, habiendo sido descritos diversos abordajes quirúrgicos para tal fin (2).

A continuación, presentamos un caso clínico de un HCO tratado de manera quirúrgica



medialmente y nervio óptico derecho en sentido súpero-interno, compatible con el diagnóstico de un HCO (figs. 2A-C).

La presencia de sintomatología, asociada a los signos observados en la exploración y la RM altamente sugestiva de HCO, hacen necesaria la intervención quirúrgica.

En este caso, se decide un abordaje multidisciplinar (cirugía maxilofacial y oftalmología) de la lesión mediante OL vía transcutánea (fig. 3). De esta manera, se accede fácilmente a la masa localizada intraconalmente (fig. 4) que es extirpada mediante disección roma para su análisis histológico (fig. 5). Posteriormente, se reconstruye el reborde orbitario mediante osteosíntesis con miniplacas (fig. 6) y se realiza cierre por planos quirúrgicos. La anatomía patológica confirma el diagnóstico de HCO.

Actualmente, 2 meses tras la intervención, la paciente presenta en OD: AVMC de 1,0 con refracción de +4,25 D (con lo que se demuestra que el HCO estaba teniendo un papel en la citada anisometropía), exoftalmometría de 15 mm, resolución parcial de la ingurgitación venosa y los pliegues coroideos (fig. 7), y una paresia residual postquirúrgica del músculo recto externo, que ha ido recuperando desde el momento de la cirugía (fig. 8).

## DISCUSIÓN

Los HCO son tumores benignos de la órbita que presentan un pico de incidencia a los 40-50 años de edad. Son más frecuentes en mujeres, describiéndose un posible papel hormonal en su etiopatogenia, ya que no es infrecuente su crecimiento durante el periodo de embarazo (1).

La proptosis indolora y progresiva es la manifestación clínica más habitual, pudiendo o no estar acompañada de otros signos y síntomas como son diplopía, disminución de la agudeza visual, inyección conjuntival, quemosis, alteraciones pupilares, pliegues coroideos o edema de papila. La hemorragia intraconal secundaria a la rotura del HCO es una manifestación muy poco frecuente (3,4).

Ante una clínica sugerente de HCO, se debe solicitar una prueba de imagen. Destaca el papel de la RM, en la que el hemangioma se evidencia como una masa intraconal, bien delimitada, con señal homogénea en su

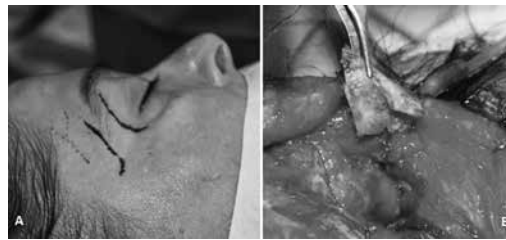

Fig. 3: A) para el abordaje transcutáneo primero localizamos y marcamos el reborde orbitario lateral con rotulador quirúrgico. B) tras localizar el reborde orbitario, realizamos la osteotomía.

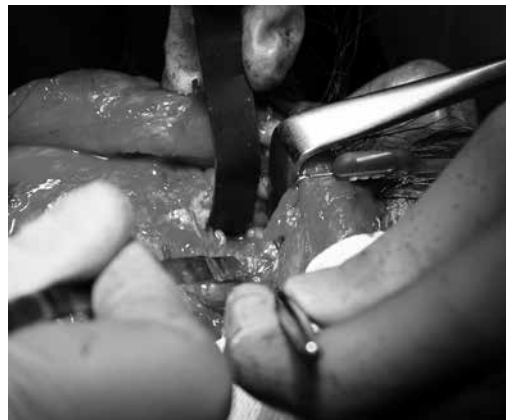

Fig. 4: La osteotomía lateral permite un abordaje más amplio del cono orbitario, que nos permite acceder fácilmente a la lesión.



Fig. 5: La masa intraconal de medidas que pueden ser observadas en la imagen, es enviada para estudio histopatológico.

interior, isointensa respecto al músculo en secuencia T1, hiperintensa en secuencia T2 y que se rellena progresivamente con el paso de contraste (5). Además de facilitar el diagnóstico por imagen, la RM nos ayuda a planificar el tratamiento quirúrgico. De esta forma, decidimos la técnica adecuada para el abordaje

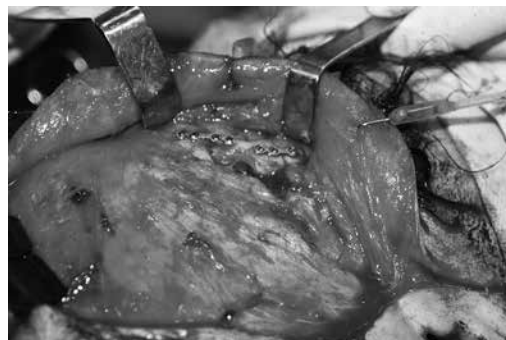
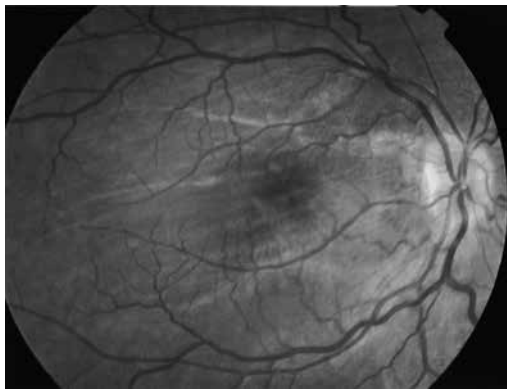
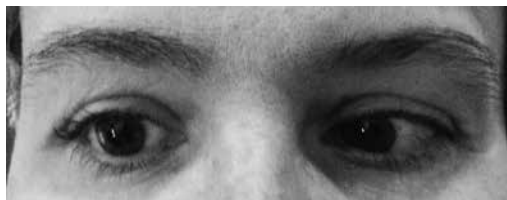

Fig. 6: Reconstrucción del reborde orbitario lateral derecho mediante osteosíntesis con placas.

*Fig. 7:  
Persistencia  
parcial de la  
ingurgitación  
vascular venosa  
y los pliegues  
coroideos en la  
funduscopia del  
OD.*



*Fig. 8: Obsérvese  
la limitación en  
OD, sugestiva de  
paresia de MRE  
derecho.*



terapéutico según la localización y extensión del tumor (1,2).

Si hay manifestaciones clínicas, el tratamiento de elección es la resección quirúrgica, que además nos permitirá confirmar el diagnóstico de HCO con el estudio histológico de la pieza reseçada. Se puede optar por tratamiento conservador, mediante vigilancia radiológica estricta, sólo en caso de hemangiomas de pequeño tamaño, no adheridos a estructuras (1,2).

Diversos métodos terapéuticos han sido propuestos, como la craniotomía transorbitaria o abordaje coronal, el abordaje anterior, el acceso transconjuntival y la OL, entre otros.

La craniotomía transorbitaria se utiliza en casos en los que el HCO esté localizado en el ápex orbitario o invada el espacio intracranial. El abordaje anterior está relegado a lesiones intra o extraconales situadas en los dos tercios anteriores de la órbita. El acceso transconjuntival, variante del abordaje anterior, ha sido relegado a un segundo plano por la dificultad de la exposición de los hemangiomas y por posibles complicaciones postquirúrgicas relacionadas con el párpado inferior como, por ejemplo, el ectropion secundario. Por otra parte, con la técnica transconjuntival no queda cicatriz visible, requiere un menor tiempo quirúrgico y no se producen complicaciones relacionadas con los músculos y los pares craneales (1,2).

La OL es uno de los abordajes terapéuticos más empleados, pues permite una exposición óptima de los HCO intraconales que no se encuentran en el área central del cono y evita el acceso orbitario medial. Sin embargo, esta técnica requiere planificación multidisciplinar en la mayoría de los casos, tratándose de una intervención de larga duración, en la que se requiere reconstrucción anatómica de la órbita, que puede dar lugar a enoftalmos y que, normalmente, deja cicatriz (1,2,6-8).

Las complicaciones secundarias a la cirugía están relacionadas con el sistema nervioso o sistema muscular, siendo las más habituales la diplopía, paresia de pares craneales o músculos intraoculares, ptosis o midriasis. Dichas secuelas suelen resolverse de forma espontánea a medio plazo (9,10).

En nuestra paciente, se realizó un tratamiento quirúrgico planificado previamente con prueba de imagen, mediante abordaje transcutáneo y OL. Esta técnica fue elegida por la situación intraconal y no medial del HCO, de manera que con la osteotomía del arco orbitario lateral, la masa fue localizada sin dificultad dentro del cono orbitario. Posteriormente, fue necesaria la reconstrucción anatómica de la órbita con osteosíntesis en placas y cierre por planos quirúrgicos.

En el seguimiento a los dos meses de la cirugía, la paciente ha mejorado la AVMC, la proptosis y la funduscopia en OD, y únicamente presenta como complicación, una paresia del MRE, que ya presentaba previo a la cirugía, y que está en fase de resolución.

De esta manera podemos afirmar que la OL es un abordaje terapéutico adecuado y seguro para la exéresis del HCO intraconal no medial, debe conocerse la anatomía de la región y planificar con pruebas de imagen el tratamiento multidisciplinar quirúrgico, si bien esta técnica no está exenta de complicaciones, como ya hemos comentado anteriormente.

El tratamiento del HCO es un reto para cirujanos maxilofaciales, neurocirujanos y oftalmólogos, dada la complejidad anatómica del área en la que se debe trabajar. Series de casos que incluyan mayor número de pacientes afectados de HCO nos darán la clave acerca de cuál es el abordaje quirúrgico más apropiado para el tratamiento de esta patología.

## BIBLIOGRAFÍA

1. González R, Escorial V, Capote A et al. Hemangioma cavernoso orbitario. Abordaje bicoronal y orbitotomía lateral. *Rev Esp Cirug Oral y Maxilofac* 2005; 26: 415-419.
2. Kyong Jin Cho, Ji-Sun Paik, Suk-Woo Yang. Surgical outcomes of transconjunctival anterior orbitotomy for intraconal orbital cavernous hemangioma. *Korean J Ophthalmol* 2010; 24(5): 274-278.
3. González-Gomar A, Tovilla-Canales JL, Villalvazo-Cordero L, Hernández-Robledo FM. Tumores orbitarios: frecuencia, distribución por edad y correlación clínica-histopatológica, durante un periodo de cinco años en un centro de referencia. *Revista Mexicana de Oftalmología* 2012; 86(3): 171-176.
4. Yamamoto J, Takahashi M, Nakano Y et al. Spontaneous hemorrhage from orbital cavernous hemangioma resulting in sudden onset of ophthalmopathy in an adult-case report. *Neurol Med Chir (Tokyo)*. 2012; 52(10): 741-4.
5. Thorn-Kany M, Arrué P, Delisle MB et al. Cavernous hemangiomas of the orbit: MR imaging. *J Neuroradiol*. 1999 Jun; 26(2): 79-86.
6. Jung-Hoon Y, Yoon-Duck K, Jung-Hye L, Kyung-In W. Huge cavernous hemangiomas enveloping the optic nerve successfully removed by a vertical lid split orbitotomy. *Case Reports in Ophthalmological Medicine* 2014. Article 135252.
7. Brusati R, Goisis M, Biglioli F, Guareschi M, Nucci P, Gianni AB, et al. Surgical approaches to cavernous haemangiomas of the orbit. *Br J Oral Maxillofac Surg*. 2007; 45: 457-62.
8. Arai H, Sato K, Katsuta T, Rhoton A. Lateral Approach to Intraorbital Lesions: Anatomic and Surgical Considerations. *Neurosurgery*: December 1996. Volume 39(6): 1157-1163.
9. Castillo R, Estévez Á, Moreno M, Martín J, Pérez I, Rodríguez H, & Méndez E (2011). Hemangioma cavernoso orbitario. Presentación de un caso clínico y Revisión del tema. *Rev. Chil. Neurocirugía*, 37: 77-80.
10. Aymard PA, Langlois B, Putterman M et al. Management of orbital cavernous hemangioma-evaluation of surgical approaches: report of 43 cases. *J Fr Ophtalmol*. 2013 Dec; 36(10): 820-9.