

# Recomendaciones actuales en el screening de la toxicidad ocular por antipalúdicos

## *Current recommendations for the screening of ocular toxicity due to the use of antimalarial drugs*

TEJERA SANTANA M<sup>1</sup>, O'SHANAHAN NAVARRO G<sup>2</sup>,  
GARCÍA OLIVA I<sup>2</sup>, HERNÁNDEZ OBREGÓN D<sup>1</sup>,  
BORGES TRUJILLO R<sup>2</sup>

### RESUMEN

La cloroquina y la hidroxicloroquina son derivados de la quinina usados como tratamiento para múltiples enfermedades. Dentro de sus posibles complicaciones podemos encontrar una maculopatía severa e irreversible. Existen nuevos métodos diagnósticos que nos permiten detectar la retinopatía en la etapa presintomática. Proponemos un protocolo actualizado para el screening frente a la retinopatía por antipalúdicos basado en la guía de la academia americana de oftalmología que introduce nuevos métodos diagnósticos en el screening de esta enfermedad.

**Conclusiones:** El uso de antipalúdicos está en aumento debido a sus múltiples utilidades y funciones. Esto junto a la irreversibilidad de la retinopatía, la dificultad de la detección y la gravedad de los síntomas nos empuja a realizar un screening protocolizado.

**Palabras clave:** Retinopatía, maculopatía por antipalúdicos, hidroxicloroquina, cloroquina, protocolo.

### SUMMARY

Chloroquine and hydroxychloroquine are quinine derivatives that are used for the treatment of multiple diseases. Among its possible side effects we can find a severe and irreversible maculopathy. There are new diagnostic methods that allow us to detect this retinopathy in a presymptomatic stage. We propose an updated screening protocol based on the American Academy of Ophthalmology guidelines that introduces new diagnostic methods for the screening of this disease.

---

Servicio de Oftalmología. Hospital Universitario de Gran Canaria Doctor Negrín.

<sup>1</sup> MIR Oftalmología del Hospital Universitario de Gran Canaria Doctor Negrín. Servicio de Oftalmología.

<sup>2</sup> FEA del Hospital Universitario de Gran Canaria Doctor Negrín. Servicio de Oftalmología.

Correspondencia:

Marta Tejera Santana

C/. Américo Vespucio n.º 72 1.º G.

35214. Telde. Gran Canaria. Las Palmas

mts929@hotmail.com

**Conclusions:** The use of antimalarial drugs is increasing due to their multiple uses and functions. This, together with the irreversibility of retinopathy, the difficulty of detection and the severity of symptoms leads us to follow a protocolized screening.

**Key words:** Retinopathy, antimalarial maculopathy, hydroxychloroquine, chloroquine, protocol.

## INTRODUCCIÓN

La toxicidad retiniana por antipalúdicos es una patología poco frecuente. Fue descrita por Cambiaggi en 1957 en un paciente con lupus eritematoso sistémico (LES) tratado con cloroquina. Inicialmente, se describió el papel de la queratopatía por antipalúdicos y, posteriormente, la toxicidad sobre la retina.

La toxicidad retiniana por antipalúdicos debe ser un aspecto a tener muy en cuenta, ya que después del cese de su administración, puede que no haya recuperación de la función visual e incluso, esta puede continuar deteriorándose. El punto clave del screening sería detectar la existencia de toxicidad retiniana precoz y estabilizarla sin que se produzcan daños permanentes en la mácula.

Con el objeto de reducir la incidencia de este efecto secundario, la American Academy Ophthalmology desarrolló en el año 2011 una nueva guía para establecer los factores de riesgo de esta patología y recomendar una pauta de screening adecuado (1); el auge en la utilización de dichos medicamentos junto con la mayor experiencia y mejoras en los métodos diagnósticos nos obliga a revisar y actualizar dichas recomendaciones.

## PATOGENIA Y EPIDEMIOLOGÍA

La cloroquina (CQ) y la hidroxicloroquina (HCQ) son derivados sintéticos de la quinina, se utilizó inicialmente como potente agente para el tratamiento de malaria. Son moléculas estructuralmente similares y, aunque difieren en las dosis terapéuticas y tóxicas, causan idéntico tipo de retinopatía. Presentan una alta afinidad por la melanina acumulándose en iris, coroides, cuerpo ciliar y epitelio pigmentario retiniano (EPR). Tiene una semivida de eliminación lenta en plasma, de 6 a 14 días de la CQ y 30 días la HCQ. La HCQ produce menos toxicidad retiniana que la CQ, debido a que la adición del grupo

hidroxilo limita la habilidad de esta para atravesar la barrera hemato-retiniana.

Los antipalúdicos se utilizan para múltiples enfermedades, la mayoría reumáticas como la artritis reumatoide o el lupus eritematoso sistémico, jugando en esta última especialmente un papel primordial. Recientemente se ha señalado los efectos beneficiosos que estos fármacos tienen sobre otras patologías entre las que se encuentra la diabetes mellitus, efectos sobre el sistema cardiovascular, el metabolismo de los lípidos, la coagulación e incluso parece presentar efectos antineoplásicos (2).

Se calcula una incidencia global de toxicidad retiniana del 0,5-1%, siendo la prevalencia directamente dependiente a la dosis acumulada (3). Esta prevalencia es escasa en los primeros 5 años llegando hasta el 2% en tratamientos de mayor duración (10-15 años) (4). Un estudio reciente en pacientes que usaron HCQ al menos durante 5 años, estima una mayor incidencia de esta patología que varía en función de la dosis y el tiempo de exposición (<10 años-2%; >20 años-20%) (5).

## MANIFESTACIONES CLÍNICAS Y FACTORES DE RIESGO

La manifestación clínica que primero se describió fue la queratopatía por antipalúdicos. Se produce hasta en el 90% de los pacientes que toman cloroquina y es mucho más infrecuente con la administración de hidroxicloroquina (6). Se manifiesta con depósitos corneales compuestos por sales antimaláricas, depositadas en el epitelio corneal pudiendo variar desde opacidades punteadas difusas hasta depósitos en forma de remolino. La agudeza visual no suele estar reducida, pero los pacientes pueden referir visión de halos y fotofobia. Es reversible al suspender el fármaco sin secuelas.

La retinopatía por antipalúdicos es una manifestación clínica irreversible, de ahí la importancia del protocolo para detectarla a tiempo. Se caracteriza por una dificultad en

la lectura, fotofobia y visión borrosa con escotomas paracentrales. Estos síntomas son inespecíficos y pueden sugerir toxicidad por la HCQ pero también pueden ser el resultado de otras patologías más comunes. Hay tres fases: premaculopatía, maculopatía establecida y maculopatía terminal.

– Premaculopatía. Existe una pérdida del reflejo foveal junto con un fino moteado pigmentario. La agudeza visual es normal pudiendo existir escotomas paracentrales y test de Asmler levemente alterado. En esta fase habría que hacer un diagnóstico diferencial con la degeneración macular asociada a la edad (DMAE) inicial.

– Maculopatía establecida. Presenta disminución de la agudeza visual de moderada a grave y en el fondo de ojo se puede observar una leve lesión macular en «ojo de buey» (hiperpigmentación central con una zona despigmentada a su alrededor de EPR atrófico rodeada a su vez de un anillo hiperpigmentado). En este caso habría que hacer un diagnóstico diferencial con distrofias maculares.

– Maculopatía terminal. Presenta una reducción grave de la agudeza visual, atrofia generalizada de epitelio pigmentario retiniano, atenuación arteriolar, pigmento en periferia, distrofia combinada de conos y bastones y una distrofia macular con brillo fenestrado.

Los factores de riesgo que incrementan la retinopatía por CQ e HCQ están recogidos en la tabla 1 (1) y son fundamentalmente:

– Edad avanzada. Los pacientes ancianos son considerados de mayor riesgo, debido a la posible existencia de cambios retinianos

previos relacionados con la edad, que hace que sean más susceptibles de sufrir toxicidad. Por otra parte, la detección de toxicidad se hace más complicada debido a la pérdida difusa del pigmento retiniano que hace que la maculopatía sea más difícil de reconocer.

– Dosis acumulada. Se considera alto riesgo una dosis acumulada de 1000g en HCQ y 460g en CQ. La dosis acumulada puede alcanzarse fácilmente en 7 años con la dosis «típica» de 400 mg/día en hidroxicloquina.

– Enfermedad hepática o renal. La CQ y la HCQ son eliminadas por vía renal y hepática, por lo que una alteración funcional importante de los mismos puede afectar al aclaramiento de estas drogas y puede incrementar los niveles sanguíneos de las mismas. Se identifican dos factores que podrían incrementar la toxicidad por antipalúdicos: los antiinflamatorios no esteroideos (AINES) y el tamoxifeno (7,8).

– Enfermedad retiniana. Pacientes con enfermedad retiniana subyacente podrían tener un mayor riesgo de toxicidad. La maculopatía preexistente es considerada por muchos autores como una contraindicación porque podría enmascarar los signos de toxicidad precoz.

– Tiempo de tratamiento: > 5 años.

– Constitución corporal. Es importante evitar la sobredosificación en los pacientes de baja estatura. La guía de 2011 se advierte que la sobredosificación es más probable que ocurra en estos pacientes para los cuales la «típica» dosis es excesiva. En la guía del 2011, proponía el cálculo de la dosis en función del peso ideal (el peso ideal es una

**Tabla 1. Factores de riesgo para sufrir retinopatía por antipalúdicos**

FACTORES DE RIESGO		
	Riesgo Bajo	Riesgo Alto
Edad	<60 <sup>a</sup>	>60 <sup>a</sup>
Dosis diaria	Hidroxicloquina <6,5 mg/kg/día* <400 mg/día Cloroquina <3 mg/kg/día* >250 mg/día	Hidroxicloquina >6,5 mg/kg/día* >400 mg/día Cloroquina > 3 mg/kg/día* >250 mg/día
Dosis acumulada	<1000 g Hidroxicloquina <460 g cloroquina	>1000 g hidroxicloquina >460g cloroquina
Tiempo	<5 años	>5 años
Constitución	Normal	Sobrepeso/Obesidad
Enf. renal o hepática	No	Si
Enf. retiniana	No	Si

(\*) Peso ideal para personas de corta estatura.

estimación y se obtiene a partir de la altura del individuo). En artículos más recientes (9) se prefiere el uso del peso real para calcular la dosis diaria ya que se correlaciona mejor con la toxicidad retiniana y permite un cálculo más fácil de la dosis. La CQ y la HCQ no se acumulan en los tejidos grasos, por lo que los pacientes obesos pueden recibir mayores dosis del fármaco que las que requieren, en estos pacientes deberían recibir la dosis calculada para su peso ideal.

– Dosis diaria. El límite de 5 mg/kg de peso real/día permite mantener el riesgo anual y acumulativo de toxicidad retiniana en niveles bajos (9,10).

## DIAGNÓSTICO

Las nuevas recomendaciones de la American Academy of Ophthalmology (AAO) presentan cambios significativos respecto a las anteriormente publicadas, a la luz de los nuevos datos de prevalencia de la patología y de la sensibilidad de las nuevas técnicas diagnósticas. Esta reciente guía es más rigurosa que las previamente en uso, ya que destaca la utilización de test objetivos potencialmente más sensibles para mejorar la detección precoz de la toxicidad retiniana (OCT, mERG, autofluorescencia) (11).

Para llegar al diagnóstico podemos utilizar métodos objetivos y subjetivos. Entre los test subjetivos tenemos: exploración del fondo de ojo y el campo visual; y entre los test objetivos: tomografía de coherencia óptica (OCT), autofluorescencia y electroretinograma multifocal (mERG). En el examen de fondo de ojo podemos encontrar cambios pigmentarios en la mácula y signos precoces de maculopatía en «ojo de buey». En la periferia podemos encontrar pigmentación o atrofia y vasculopatía en fase terminal.

Se debe realizar pruebas complementarias, entre ellas un campo visual automatizado 10.2 con estímulo blanco. La pérdida de sensibilidad parafoveal, de los 2 a los 6 grados desde el centro, puede detectarse en el campo visual (CV) antes que existan signos evidentes en el fondo de ojo. El hallazgo de cualquier defecto reproducible central o parafoveal puede ser indicativo de toxicidad temprana y debe indicar la realización de test diagnósticos objetivos.

No existen estudios en la actualidad que comparen la sensibilidad y especificidad de estas técnicas entre sí para determinar cuál es la más útil. Se recomienda usar al menos una de ellas en el screening. En la OCT se puede observar un adelgazamiento localizado de las capas de la retina en la región parafoveal. El signo más precoz es la pérdida de la línea de segmentos externos-internos de los fotorreceptores, «signo del platillo volante». Se necesitan más trabajos para evaluar la sensibilidad de la OCT-SD en comparación con el CV o el mERG, pero existen casos en los que se demuestran cambios prominentes en la OCT-SD incluso antes que se detecte pérdida de CV (12).

De forma opuesta, un reciente estudio publicado por la AAO concluye que el 10% de los pacientes con toxicidad precoz por la HCQ mostraban cambios patológicos en el CV sin evidencia de anomalía en la OCT-SD (13).

El mERG se considera un test de screening con alta sensibilidad para la toxicidad por HCQ, ya que puede detectar signos precoces de afectación en ausencia de síntomas clínicos o de alteración de otras pruebas (14).

La autofluorescencia (AF) es un procedimiento de diagnóstico por imagen no invasivo que permite evaluar la distribución de la lipofucsina y de otros fluoróforos en el EPR que se pueden asociar a los primeros cambios en ciertas patologías retinianas. Hay casos descritos en la literatura de anomalías en la AF con CV normales, pero la sensibilidad de la AF con respecto a otras pruebas debe ser aún evaluada.

Existen test que no son recomendados para el screening, que en artículos previos (15,16) si se tenían en cuenta, como son: la retinografía, la angiografía con fluoresceína, el ERG de campo difuso, el test de colores o el uso de la rejilla de Amsler. En la guía anterior de la AAO de 2002 (15) se proponía el uso de la rejilla de Amsler como alternativa al CV10.2; actualmente no se recomienda como screening ya que su fiabilidad depende de la correcta comprensión del paciente y de su capacidad para reconocer cambios leves en su visión. Para el test de colores no hay acuerdo en la literatura sobre su sensibilidad y especificidad real. Los defectos en la percepción de los colores no son específicos de la toxicidad por antipalúdicos, pudiendo verse en otras

maculopatías y en alteraciones del nervio óptico. El ERG de campo difuso es sustituido por el multifocal porque no presenta tanta sensibilidad y especificidad para la toxicidad retiniana por antipalúdicos.

## RECOMENDACIONES

El principal objetivo del screening es el reconocimiento de signos precoces de pérdidas de CV, o daño retiniano paracentral muy inicial, antes del desarrollo de la maculopatía en «ojo de buey». El equilibrio entre la frecuencia y extensión del screening, el coste sanitario y las consideraciones legales, debe ser establecido según el riesgo específico de cada paciente.

En los artículos más antiguos se recalca la dosis por mg/kg/día. Actualmente, se enfatiza el papel de la dosis acumulada como el factor más importante para evaluar el riesgo (17).

La pauta de seguimiento en estos pacientes se muestra resumida en el esquema. Se debe hacer un examen basal durante el primer año de utilización del fármaco y documentar cualquier patología ocular preexistente (DMAE, maculopatía miópica, RD severa). La presencia de maculopatía se considera una contraindicación para el comienzo de la medicación.

Si se determina en ese momento bajo riesgo, según los factores de riesgo antes mencionados, se realizará una revisión en 5 años. Después de este periodo el seguimiento será anual.

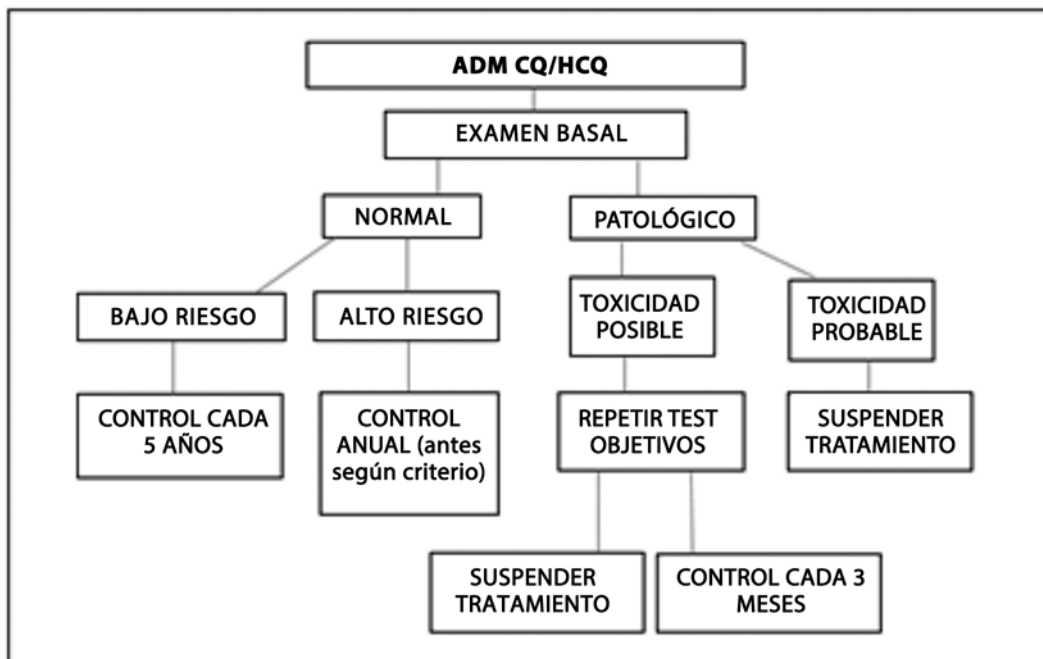
Si se determina alto riesgo se realizará examen anual. Con estos exámenes se realiza un campo visual 10.2 y SD-OCT. Estas son las recomendaciones «mínimas», y son susceptibles de ser modificadas incrementando la frecuencia de las visitas a criterio del especialista o aumentando las pruebas a realizar.

Si se decide la suspensión del fármaco se recomienda reevaluar cada 3 meses hasta detectar cierta estabilidad en las pruebas diagnósticas.

En nuestro hospital se ha creado una consulta monográfica que se encarga del examen y seguimiento de dichos paciente, con un contacto estrecho con los especialistas que han pautado el tratamiento. Se pretende ir recogiendo datos para en un futuro poder dar la prevalencia en nuestro hospital en función de las dosis y tiempo de tratamiento.

## CONCLUSIÓN

El screening de la toxicidad ocular por HQC se considera cada vez de mayor importancia debido a la gran población de pacientes



Esquema: Recomendaciones para el seguimiento en pacientes en tratamiento con antipalúdicos.

en tratamiento con la misma. Los factores de riesgo más importantes son: dosis acumulada, duración del tratamiento, edad, coexistencia de enfermedad renal, hepática o retiniana. El screening de la retinopatía por antipalúdicos es complicado debido al elevado número de pacientes en tratamiento con estos fármacos, los síntomas inespecíficos, y la limitada disponibilidad de las pruebas diagnósticas

El screening «ideal» debería poder detectar la toxicidad retiniana muy precoz, en fase presintomática, además de ser coste/ tiempo- efectiva, pero aún no se ha logrado un consenso para ello (18). No se requieren revisiones en los 5 primeros años en los pacientes sin factores de riesgo. El screening anual es suficiente para los pacientes que ya presenten algún factor de riesgo que suele ser la edad avanzada o el tiempo de tratamiento > 5 años (19).

Se debe realizar una consulta basal a los pacientes que inician tratamiento con HCQ aunque éstos pueden comenzar con el fármaco desde que tenga la indicación.

No existe ningún tratamiento efectivo para la retinopatía por antipalúdicos salvo la suspensión del tratamiento. Sin embargo, la CQ y la HCQ son para la gran mayoría de los pacientes un tratamiento eficaz para el control de su enfermedad sistémica, por lo que esta decisión debe ser tomada en consenso con el reumatólogo, dermatólogo o internista. Es importante informar al paciente de los riesgos/beneficios de la suspensión o continuación del tratamiento.

Los pacientes deben saber que en general el riesgo es bajo y que cumplir el protocolo es la forma más segura de detectarlo a tiempo. Los pacientes con categoría de bajo riesgo deben saber que la toxicidad es extremadamente improbable en los primeros cinco años, pero no imposible. Los criterios para clasificación del riesgo pueden necesitar ajustarse de acuerdo con los factores clínicos individuales (16).

## BIBLIOGRAFÍA

- Marmor MF, Kellner U, Lay T et al. Revised Recommendations on Screening for Chloroquine and Hydroxychloroquine Retinopathy. American Academy of Ophthalmology Update. *Ophthalmology*. 2011 Feb; 118(2): 415-22.
- Ben-Zvi I, Kivity S, Langevitz P et al. Hydroxychloroquine: From Malaria to Autoimmunity. *Clinic Rev Allerg Immunol* (2012) 42: 145-153.
- Mavrikakis I, Sfikakis PP, Mavrikakis E et al. The incidence of irreversible retinal toxicity in patients treated with hydroxychloroquine: a reappraisal. *Ophthalmology* 2003; 110: 1321-1326.
- Wolfe F, Marmor MF. Rates and predictors of hydroxychloroquine retinal toxicity in patients with rheumatoid arthritis and systemic lupus erythematosus. *Arthritis Care Res* 2010; 62: 775-84.
- Melles RB, Marmor MF. The Risk of Toxic Retinopathy In Patients on Long-term Hydroxychloroquine Therapy. *JAMA Ophthalmol*. doi:10.1001. Published online October 2014.
- Yam J, Kwok A. Ocular toxicity of hydroxychloroquine. *Hong Kong Med J* 2006; 12: 294-394.
- Melles RB, Marmor MF. The risk of Toxic Retinopathy on Long-Term Hydroxychloroquine Therapy. *JAMA Ophthalmol*. doi:10.10001/jamaophthalmol.2014.3459
- Schwartz SG, Mieler WF. New Screening Guidelines for Hydroxychloroquine Toxicity. *Retinal Physician* 2011.
- Melles RB, Marmor MF. The risk of Toxic Retinopathy on Long-Term Hydroxychloroquine Therapy. *JAMA Ophthalmol*. doi:10.10001/jamaophthalmol.2014.3459.
- Gorovoy I, Gorovoy JB. Advances in Ophthalmic Monitoring for Hydroxychloroquine Toxicity. *JCR: Journal of Clinical Rheumatology*. Volume 18, Number 7. October 2012.
- Schwartz SG, Mieler W. New Screening Guidelines for Hydroxychloroquine Toxicity. *Retinal Physician*. March 2011.
- Kellner S, Weinitz S, Kellner U. Spectral Domain optical Coherence tomography detects early stages of chloroquine retinopathy similar to multifocal electroretinography, fundus autofluorescence and near-infrared autofluorescence. *Br J Ophthalmol* 2009; 93: 1444-7.
- Marmor MF, RB Melles. Disparity between Visual Fields and Optical Coherence Tomography in Hydroxychloroquine Retinopathy. *Ophthalmology* 2014; 121: 1257-1262.
- Wellington HC, Katz B, Warner J et al. A Novel Method For Screening The Multifocal Electroretinogram In Patients Using Hydroxychloroquine. *Retina* 2008; 10: 1478-86.
- Marmor MF, Carr RE, Easterbook M, et al for the American Academy of Ophthalmology. Recommendations on screening for chloroquine and hydroxychloroquine retinopathy. *Ophthalmology* 2002; 109: 1377-82.
- Quijada E, Pareja A, Mantolá C, Cordovés LM, Losada MJ, Serrano MA. Protocolo de despistaje

- de efectos adversos de antipalúdicos. Archivos de la sociedad canaria de oftalmología 2007.
17. B.N. Phillips ,DW Chun. Hydroxychloroquine Retinopathy after Short-Term Therapy. Retinal Cases and Brief Reports. 2014 . Volume 8. Number 1.
  18. Payne JF, Baker H, Aaberg TM et al. Clinical Characteristics of hydroxychloroquine retinopathy. Br J Ophthalmol 2011 (April); 95: 245-250.
  19. Marmor MF. Efficient and Effective Screening for Hydroxychloroquine Toxicity. American Journal of Ophthalmology. March 2013.

**ORVR/OVCR.** La eficacia de OZURDEX se evaluó en dos estudios de diseño idéntico, multicéntricos, paralelos, doble ciego, aleatorizados, controlados con inyección simulada y sumando entre ambos un total de 1.267 pacientes que fueron aleatorizados para recibir implantes de 350 µg o 700 µg de dexametasona o se les practicó una intervención simulada (estudios 206207 008 y 206207 009). Un total de 427 pacientes recibió OZURDEX, 414 pacientes recibieron 350 µg de dexametasona y 426 pacientes recibieron inyección simulada. De acuerdo con los resultados de los análisis agrupados, el tratamiento con implantes OZURDEX mostró una tasa de respondedores significativamente mayor, definida como una mejora igual o superior a 15 letras desde el momento inicial en Agudeza Visual Mejor Corregida (AVMC) en el día 90 tras la inyección de un único implante, en comparación con el grupo tratado con inyección simulada ( $p < 0,001$ ). En la Tabla 5 se presenta la proporción de pacientes que alcanzó la medida de eficacia primaria, mejora igual o superior a 15 letras con respecto al momento inicial en la (AVMC) tras la inyección de un único implante. Se observó cierto efecto del tratamiento en el momento de la primera revisión, el día 30, observándose el efecto máximo el día 60, y la diferencia en la tasa de respondedores resultó estadísticamente significativa en favor de OZURDEX, en comparación con el grupo con inyección simulada, en todos los tiempos de estudio hasta el día 90 tras la inyección. Se continuó observando una proporción numéricamente mayor de respondedores, mejora igual o superior a 15 letras con respecto al inicio en la AVMC, entre los tratados con OZURDEX en comparación con los del grupo con inyección simulada el día 180.

**Tabla 5. Proporción de pacientes con mejora igual o superior a 15 letras en la agudeza visual mejor corregida en el ojo de estudio (datos agrupados, población ITT)**

Visita	OZURDEX	Grupo controlado con inyección simulada	
	N = 427	N = 426	
Día 30	21,3% <sup>a</sup>	7,5%	
Día 60	29,3% <sup>a</sup>	11,3%	
Día 90	21,8% <sup>a</sup>	13,1%	
Día 180	21,5%	17,6%	

<sup>a</sup> Proporción significativamente mayor con OZURDEX en comparación con el grupo de inyección simulada ( $p < 0,001$ ).

El cambio medio de la AVMC desde el momento inicial resultó significativamente mayor con OZURDEX, en comparación con el grupo con inyección simulada, en todos los tiempos de medición. En cada estudio de fase III y en el análisis conjunto, el tiempo hasta alcanzar la mejora igual o superior a 15 letras (3 líneas) en las curvas de respuesta acumulativas de la AVMC fue significativamente diferente con OZURDEX en comparación con el grupo con inyección simulada ( $p < 0,001$ ), alcanzando antes los pacientes tratados con OZURDEX la mejora de 3 líneas en la AVMC en comparación con los tratados con inyección simulada. OZURDEX fue numéricamente superior a la inyección simulada en la prevención de la pérdida de visión, lo que se demostró con la menor proporción de pacientes con un deterioro igual o superior a 15 letras en el grupo de OZURDEX a lo largo del período de evaluación de 6 meses. En cada uno de los estudios de fase III y en el análisis conjunto, el grosor medio de la retina fue significativamente inferior y la reducción media desde el inicio resultó significativamente mayor con OZURDEX (-207,9 micras), en comparación con el grupo con inyección simulada (-95,0 micras) el día 90 ( $p < 0,001$ , datos agrupados). De este modo, este dato anatómico apoyó el efecto del tratamiento evaluado mediante la AVMC el día 90. El día 180, la reducción media del grosor de la retina (-119,3 micras) no fue significativa en comparación con el grupo con inyección simulada. Aquellos pacientes con una puntuación en la AVMC  $< 84$  o un grosor de la retina superior a 250 micras, mediante tomografía de coherencia óptica (TCO) y si en opinión del investigador, el tratamiento no supondría un riesgo; cumplían los requisitos para la administración del tratamiento con OZURDEX en una extensión de fase abierta. De los pacientes tratados en la fase abierta, el 98% recibió una inyección de OZURDEX entre 5 y 7 meses después del tratamiento inicial. Al igual que en el tratamiento inicial, la respuesta máxima se observó el día 60 de la fase abierta. Las tasas de respondedores acumuladas resultaron superiores durante toda la fase abierta en aquellos pacientes con dos inyecciones consecutivas de OZURDEX, en comparación con aquellos que no habían recibido una inyección de OZURDEX en la fase inicial. La proporción de pacientes respondedores en cada tiempo de estudio siempre fue mayor después del segundo tratamiento en comparación con el primer tratamiento. Por su parte, retrasar el tratamiento durante 6 meses produce una menor proporción de respondedores en todos los tiempos del estudio en la fase abierta, cuando se compara con aquellos que recibieron una segunda inyección de OZURDEX. *Uveítis.* La eficacia clínica de OZURDEX se evaluó en un ensayo único, multicéntrico, enmascarado y aleatorizado para el tratamiento de la inflamación ocular no infecciosa del segmento posterior del ojo en pacientes con uveítis. Se aleatorizó a un total de 229 pacientes para recibir implantes de 350 o 700 µg de dexametasona o para practicarles la intervención simulada. De estos, un total de 77 fueron aleatorizados para recibir OZURDEX, 76 para 350 µg de dexametasona y a 76 se les practicó la intervención simulada. El 95% de los pacientes completó el ensayo de 26 semanas. El porcentaje de pacientes con una puntuación de 0 en la turbidez vítrea en el ojo de estudio en la semana 8 (variable primaria) fue 4 veces mayor con OZURDEX (46,8%) que con la intervención simulada (11,8%),  $p < 0,001$ . La superioridad estadística se mantuvo hasta la semana 26 incluida ( $p \leq 0,014$ ), como se muestra en la Tabla 6. Las curvas de tasa de respuesta acumulada (tiempo hasta alcanzar la puntuación de 0 en turbidez vítrea) resultaron significativamente diferentes para el grupo con OZURDEX en comparación con el grupo con intervención simulada ( $p < 0,001$ ), mostrando los pacientes que recibieron dexametasona un inicio más rápido y una mayor respuesta al tratamiento. La reducción de la turbidez vítrea vino acompañada de una mejoría de la agudeza visual. El porcentaje de pacientes con una mejora de al menos 15 letras con respecto al inicio en la AVMC en el ojo de estudio en la semana 8 fue más de 6 veces mayor con OZURDEX (42,9%) que con la intervención simulada (6,6%),  $p < 0,001$ . Se alcanzó la superioridad estadística en la semana 3 y se mantuvo hasta la semana 26 incluida ( $p \leq 0,001$ ), como se muestra en la Tabla 6. El porcentaje de pacientes que necesitó medicación de rescate desde el inicio hasta la semana 8 fue prácticamente 3 veces menor con OZURDEX (7,8%) comparado con la intervención simulada (22,4%),  $p = 0,012$ .

**Tabla 6. Porcentaje de pacientes con puntuación de 0 en turbidez vítrea y mejoría de  $\geq 15$  letras con respecto al inicio en la agudeza visual mejor corregida en el ojo de estudio (población ITT)**

Visita	Puntuación 0 en turbidez vítrea		Mejoría de $\geq 15$ letras en la AVMC con respecto al inicio	
	DEX 700 N = 77	Inyección simulada N = 76	DEX 700 N = 77	Inyección simulada N = 76
Semana 3	23,4%	11,8%	32,5% <sup>a</sup>	3,9%
Semana 6	42,9% <sup>a</sup>	9,2%	41,6% <sup>a</sup>	7,9%
Semana 8	46,8% <sup>a</sup>	11,8%	42,9% <sup>a</sup>	6,6%
Semana 12	45,5% <sup>a</sup>	13,2%	41,6% <sup>a</sup>	13,2%
Semana 16	40,3% <sup>b</sup>	21,1%	39,0% <sup>a</sup>	13,2%
Semana 20	39,0% <sup>c</sup>	19,7%	40,3% <sup>a</sup>	13,2%
Semana 26	31,2% <sup>d</sup>	14,5%	37,7% <sup>a</sup>	13,2%

<sup>a</sup>  $p < 0,001$ ; <sup>b</sup>  $p = 0,010$ ; <sup>c</sup>  $p = 0,009$ ; <sup>d</sup>  $p = 0,014$

**Población pediátrica.** La Agencia Europea de Medicamentos ha eximido al titular de la obligación de presentar los resultados de los ensayos realizados con OZURDEX en todos los subgrupos de la población pediátrica en la oclusión vascular de la retina y también en el edema macular diabético (ver sección 4.2 para consultar la información sobre el uso en la población pediátrica). **5.2 Propiedades farmacocinéticas.** Se obtuvieron concentraciones plasmáticas de un subgrupo de 21 pacientes en los dos estudios en OVR de eficacia de 6 meses antes de la dosis y los días 7, 30, 60 y 90 tras la inyección intravítrea de un único implante intravítrea con 350 µg o 700 µg de dexametasona. El 95% de los valores de concentración plasmática de dexametasona para el grupo con la dosis de 350 µg y el 86% para el grupo con la dosis de 700 µg se encontraban por debajo del límite inferior de determinación cuantitativa (0,05 ng/ml). El valor más elevado de concentración plasmática, 0,094 ng/ml, se observó en un sujeto del grupo de 700 µg. La concentración plasmática de dexametasona no pareció estar relacionada con la edad, el peso corporal ni el sexo de los pacientes. Las concentraciones plasmáticas se obtuvieron de un subgrupo de pacientes de los dos estudios pivotaes del EMD antes de administrar el tratamiento y en los días 1, 7 y 21 y en los meses 1, 5 y 3 después de la inyección intravítrea de un único implante intravítrea que contenía 350 µg o 700 µg de dexametasona. El 100% de los valores de concentración plasmática de dexametasona para el grupo con la dosis de 350 µg y el 90% para el grupo con la dosis de 700 µg se encontraban por debajo del límite inferior de determinación cuantitativa (0,05 ng/ml). El valor más elevado de concentración plasmática, 0,102 ng/ml, se observó en un sujeto del grupo de 700 µg. La concentración plasmática de dexametasona no pareció estar relacionada con la edad, el peso corporal ni el sexo de los pacientes. En un estudio de 6 meses con monos, tras una única inyección intravítrea de OZURDEX, la  $C_{max}$  de dexametasona en el humor vítreo fue de 100 ng/ml el día 42 después de la inyección y de 5,57 ng/ml el día 91. La dexametasona permaneció detectable en el humor vítreo 6 meses después de la inyección. El orden de concentración de dexametasona fue retina>iris>cuerpo ciliar>humor vítreo>humor acuoso> plasma. En un estudio metabólico *in vitro*, tras la incubación de [14C]-dexametasona con tejidos humanos de córnea, cuerpo ciliar-iris, coroides, retina, humor vítreo y esclerótica durante 18 horas, no se observaron metabolitos. Esto es consistente con los resultados obtenidos en estudios de metabolismo ocular realizados en monos y conejos. La dexametasona se metaboliza en última instancia en metabolitos hidrófilos y liposolubles que pueden excretarse en la bilis y en la orina. La matriz de OZURDEX se degrada lentamente en ácido láctico y ácido glicólico mediante hidrólisis simple, degradándose después en dióxido de carbono y agua. **5.3 Datos preclínicos sobre seguridad.** Únicamente se observaron reacciones en los estudios no clínicos con exposiciones consideradas superiores a la máxima humana, lo que indica poca relevancia para su uso clínico. No se dispone de datos acerca de la mutagenicidad, del potencial carcinogénico ni de la toxicidad para la reproducción y el desarrollo de OZURDEX. La dexametasona ha demostrado ser teratogénica en ratones y conejos tras la aplicación oftálmica tópica. Se ha observado en ratones la exposición a la dexametasona en el ojo sano o sin tratamiento vía difusión contralateral tras la administración del implante en el segmento posterior del ojo. **6. DATOS FARMACÉUTICOS. 6.1 Lista de excipientes.** 50:50 poli D,L-láctido-co-glicólido en forma éster. 50:50 poli D,L-láctido-co-glicólido en forma ácida. **6.2 Incompatibilidades.** No procede. **6.3 Período de validez.** 3 años. **6.4 Precauciones especiales de conservación.** Este medicamento no requiere condiciones especiales de conservación. **6.5 Naturaleza y contenido del envase.** Cada envase contiene: Un implante estéril de liberación sostenida en forma de varilla con 700 microgramos de dexametasona en la aguja (acero inoxidable) de un aplicador desechable. El aplicador consiste en un émbolo (acero inoxidable) dentro de una aguja donde se encuentra el implante, sujeto por un manguito (silicona). El émbolo es controlado por una palanca en el lado del cuerpo del aplicador. La aguja viene protegida por un tapón y la palanca por una lengüeta de seguridad. El aplicador que contiene el implante se envasa en una bolsa laminada sellada que contiene secante. **6.6 Precauciones especiales de eliminación y otras manipulaciones.** OZURDEX es para un solo uso. Cada aplicador debe utilizarse sólo para el tratamiento de un único ojo. Si el sello de la bolsa laminada que contiene el aplicador está dañado, no debe utilizarse el aplicador. Una vez abierta la bolsa laminada, el aplicador debe utilizarse inmediatamente. La eliminación del medicamento no utilizado y de todos los materiales que hayan estado en contacto con él, se realizará de acuerdo con la normativa local. **7. TITULAR DE LA AUTORIZACIÓN DE COMERCIALIZACIÓN.** Allergan Pharmaceuticals Ireland, Castlebar Road, Co. Mayo, Westport, Irlanda. **8. NÚMERO(S) DE AUTORIZACIÓN DE COMERCIALIZACIÓN.** EU/1/10/638/001. **9. FECHA DE LA PRIMERA AUTORIZACIÓN/RENOVACIÓN DE LA AUTORIZACIÓN.** Fecha de la primera autorización: 27/07/2010. Fecha de la última renovación: 23/03/2015. **10. FECHA DE LA REVISIÓN DEL TEXTO.** 03/2015. La información detallada de este medicamento está disponible en la página web de la Agencia Europea de Medicamentos <http://www.ema.europa.eu/>. **11. PRESENTACIÓN.** OZURDEX® 700 microgramos implante intravítrea en aplicador. **12. CONDICIONES DE PRESCRIPCIÓN Y DISPENSACIÓN.** Medicamento de Uso Hospitalario. Con receta médica. Financiado por el Sistema Nacional de Salud.