

# Etiología multifactorial del glaucoma secundario refractario en adictos a drogas: viaje a través de un caso

## *Multifactorial etiology of secondary glaucoma in drug addicts: case report*

PEÑATE SANTANA H<sup>1</sup>, BORGES TRUJILLO R<sup>2</sup>

### RESUMEN

**Objetivo:** Presentación de un caso clínico de glaucoma secundario refractario en un drogadicto y revisión bibliográfica de los diferentes motivos por los que puede haberse mantenido alta la presión intraocular.

**Método:** Revisión de un caso clínico y bibliografía.

**Caso clínico:** Relatamos el caso de un hombre de 28 años con antecedentes de adicción a drogas que debutó con endoftalmitis por *Candida* en OI y es sometido a vitrectomía. La exploración demostró una PIO postquirúrgica de 30 con ángulo abierto en OI. Tras la aplicación de tratamiento médico no se logra el control de la presión con lo que se le realiza una trabeculectomía. Los controles tensionales posteriores demuestran unas oscilaciones que demostraremos de etiología multifactorial.

**Palabras clave:** Glaucoma, refractario, drogadicción, etiología.

### ABSTRACT

**Objective:** We present the case of a drug addict man with refractory secondary glaucoma. We develop a literature review to study the possible reasons of this patient's high intraocular pressure.

**Methods:** Case report and literature review.

**Results:** A 28-year-old man with a drug addiction history who comes with candida endophthalmitis in his right eye and who suffers a vitrectomy. His screening demonstrated 30 pos-

---

Servicio de Oftalmología. Hospital de Gran Canaria Dr. Negrín.

<sup>1</sup> Residente de tercer año de Oftalmología.

<sup>2</sup> Oftalmóloga adjunta (sección glaucoma).

Correspondencia:

Haridián Peñate Santana  
C/. Hortensia, n.P 16, 1.º A  
Las Torres Bajas  
haridian69@gmail.com

tsurgery IOP with an open angle in his left eye. This situation could not be controlled with medical treatment so a trabeculectomy was required. Further control of his intraocular pressure showed oscillations due to multifactorial etiology.

**Key words:** Glaucoma, refractory, drug addiction, etiology.

### CASO CLÍNICO

Presentamos el caso de un paciente varón de 28 años que acude por uveítis de tres semanas de evolución que no ha mejorado en tratamiento con fluconazol vía oral. Presenta como antecedentes HTA, trastorno bipolar, hepatitis C, tabaquismo y adicción a varias drogas que asume en tratamiento de deshabituación (niega la vía parenteral). A la exploración observamos una agudeza visual (AV) de 1 en el OD y de cuenta dedos a metro y medio en el OI. La presión intraocular (PIO) es de 16 en ambos ojos. Tiene un tyndal de una cruz en ojo izquierdo. En el fondo de ojo se observan flóculos algodonosos que se extienden desde polo posterior hacia vítreo. Se diagnostica de endoftalmitis endógena de probable etiología candidiásica.

Tras un mes en tratamiento con antifúngicos y corticoides orales, el foco retiniano se va definiendo y aparecen edema y pliegues de tracción macular junto a tyndal vítreo y acuoso de una cruz en OI. La PIO OI es de 25 mm Hg y la AV no se ha modificado. En este momento se prescribe cirugía vítrea y colirios hipotensores. Se realiza pelado de membrana epiretiniana macular. La agudeza visual postquirúrgica es de 0,15 y la PIO postquirúrgica es de 30 mmHg. Se aplican hipotensores orales y tópicos junto a pauta reductora corticoidea y midriática.

Durante los 3 siguientes meses la PIO oscila entre 10 y 38 mm Hg con tratamiento

hipotensor tanto tópico (brimonidina en combinación con timolol) como vía oral (acetazolamida) y presenta seis episodios de incumplimientos del tratamiento y dos ataques de glaucoma agudo llegando en uno hasta 90mmHg, lo cual requiere dos administraciones de hipotensores intravenosos junto al refuerzo de colirios (brimonidina en combinación con timolol, clorhidrato de dorzolamida y bimatoprost). El paciente pasa entonces a polo anterior para control de su glaucoma dónde la PIO es de 38 OI y la agudeza visual 0,4 OI con cámara amplia. Se propone para trabeculectomía y se realiza teniendo que aplicar manitol prequirúrgico por PIO de 48. Durante la inducción a la anestesia le acontece una crisis asmática que remite entre otras medicaciones con salbutamol.

Durante el postoperatorio la ampolla comienza a fibrosarse y se vuelve quística haciendo que la tensión vuelva a descontrollarse y que no baje con los masajes sobre la misma. Se aplican durante el período de tres meses cuatro inyecciones de 5 fluorouracilo y dos desbridamientos de ampolla con corticoide tras los que en principio la ampolla parece difusa, pero en pocos días comienza de nuevo a fibrosarse. El paciente realiza dos viajes en este periodo durante los cuales no lleva ningún control de su PIO, volviendo siempre con mediciones de 50mmHg requiriendo manitol iv y timolol posteriormente para controlarla.

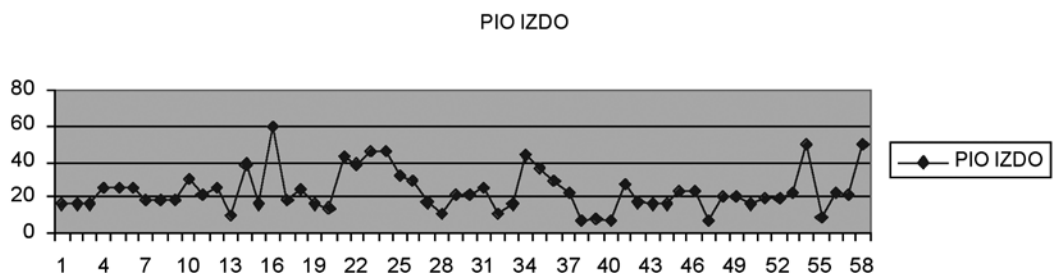


Fig. 1.

Actualmente presenta PIO de 21 y una AV de 0,3. El fondo de ojo presenta flóculos peripapilares que no parecen activos.

Presentamos una gráfica con las cincuenta y ocho tomas de presión intraocular que se realizaron en el ojo izquierdo de este paciente durante un año y dos meses. Observemos la oscilación desmesurada que presenta (fig. 1).

## INTRODUCCIÓN

El glaucoma refractario es uno de los grandes problemas del oftalmólogo especializado en éste área. Los aspectos morfológicos y fisiológicos oculares unidos a la falta de respuesta frente a los diferentes tratamientos tanto médicos como en última instancia quirúrgicos y las características sociales de cada individuo, hacen de esta patología un problema multifactorial que difícilmente tiene solución. Por ello plantearemos en las siguientes líneas los posibles factores que contribuyen a la modificación de la PIO en nuestro paciente con el fin de poder extrapolarlo a aquellos que presenten la misma situación.

## DISCUSIÓN

En primer lugar debemos investigar acerca de los antecedentes patológicos del paciente. Teniendo en cuenta que la endoftalmitis endógena es rara, debemos identificar una fuente primaria. (31) La más común es producida por *Cándida albicans* y está aumentando su prevalencia. (32) En un estudio sobre endoftalmitis durante diez años, la prevalencia de *Candida spp.* apareció en el 85% y la de *Aspergillus spp.* en el 15%. El 67% estaba relacionado con manipulación venosa. (33) La endoftalmitis por *cándida albicans* en adictos a heroína marrón produce vitritis y coroiditis intensa (35,38,39) El tratamiento con fluconazol oral en tanda larga seguido de Vitrectomía produce resolución de la infección en la mayoría de los casos. La AV final depende del foco inicial de coroiditis. Si la mácula está limpia y las membranas preretianas son retiradas efectivamente, la AV suele ser buena. (32) Tras vitrectomía vía

pars plana y anfotericina B intravítrea, el 76% de los afectos por *cándida* llegan a AV de 0,05 o mayor (33). El abuso de drogas es uno de los mayores riesgos de padecer endoftalmitis por *cándida* en jóvenes, de otro modo, cuando la substitución oral (p.e. de heroína a metadona) es estricta, no debería esperarse una infección por *cándida*. Por tanto debe sospecharse una recaída en aquellos pacientes que recibiendo metadona, desarrollan la enfermedad (36,37). Los depresores, alucinógenos, inhalatorios, mariguana, opiáceos, y estimulantes incluidos anfetaminas y cocaína pueden producir efectos nocivos oculares. Los drogadictos padecen de VIH, retinitis por citomegalovirus, endoftalmitis fúngica y bacteriana, envenenamiento por quinina y retinopatía por talco (40). Nuestro paciente niega el consumo actual de drogas, sin embargo le ha sobrevenido una endoftalmitis por *cándida* que como hemos visto es difícil que se produzca si no está sufriendo una recaída en su drogadicción (supuestamente a heroína marrón), por lo que podríamos sospechar falta de sinceridad por su parte. Por lo demás ha sido tratado con fluconazol y vitrectomía y a pesar de la afectación macular su agudeza post-cirugía vítrea es de 0,15.

Hablemos de los diferentes aspectos del transcurso de nuestro caso que pueden afectar a la PIO:

El paciente es fumador (en principio de tabaco) y existen muchos trabajos que hablan de su toxicidad oftalmológica. Es nocivo para los tejidos oculares afectando por mecanismo oxidativos e isquémicos pudiendo estar implicado en el desarrollo de la mayoría de las enfermedades crónicas oculares (2). Es un factor de riesgo independiente con efecto dosis dependiente. Produce arteriosclerosis y trombosis vascular y aumenta los radicales libres disminuyendo los antioxidantes en el humor acuoso y los tejidos oculares (4). La óxido nítrico sintasa participa en la respuesta hipertensiva ocular primaria (22). La adrenomedulina es un péptido vasodilatador que se expresa en el cuerpo irido-ciliar y disminuye la PIO principalmente a través de receptores específicos de adrenomedulina y sugiere que podría jugar un papel importante en el control de la PIO (23). La neuropatía tóxica o la

ambliopía por tabaco son algunas de las consecuencias del tabaquismo, y dada la condición de estos pacientes, pueden verse potenciadas por el enolismo, la malnutrición y la deficiencia vitamínica (1). El tabaco produce estrabismo en los niños de madres fumadoras (2). Desde el siglo XX y principios del siglo XXI el tabaquismo se ha considerado como el factor de riesgo más importante para desarrollar cataratas, glaucoma, enfermedad vascular retiniana y DMAE (1). En el caso específico del glaucoma, se ha descubierto que el tabaquismo produce cambios en la temperatura del limbo cuyo estado normal es el de 31,7°. Esta temperatura disminuye 15 minutos después de fumar un cigarrillo y no se recupera hasta 90 minutos después. Esta oscilación de la temperatura está relacionada con el curso grave del glaucoma (3). Recordemos que el sistema simpático produce disminución de la PIO por aumento de la salida del humor acuoso y contracción del músculo dilatador produciendo midriasis (6), pues bien, el cese de fumar durante la noche produciría un aumento de la actividad simpática en la mañana que se palia con el primer cigarrillo y que va disminuyendo hacia la tarde por la impregnación nicotínica (5) lo cual produciría bajadas de PIO durante la noche y elevaciones tensionales a primera hora del día. El tabaco en nuestro paciente sería entonces un factor de riesgo en el control de su PIO.

Con respecto a drogas ilegales, está descrita la aparición de crisis de glaucoma de ángulo cerrado tras el consumo de éxtasis y cannabis (7). Sin embargo, un meta análisis realizado por Ben Amar asegura que los cannabinoides se usan en múltiples tratamientos, entre ellos la epilepsia y el glaucoma (24). Por otro lado en el estudio de Drago y colaboradores sobre el efecto de los opioides en conejos y humanos, la inyección intraocular de morfina o D-ala-met-enkefalinamida en conejos produce una disminución de la PIO. La instilación conjuntival de naloxona prevendría los efectos hipotensores de la morfina. El humor acuoso se drena con más facilidad en pacientes adictos a la morfina o a la heroína. Los receptores intraoculares opiáceos están implicados en la regulación de la PIO intraocular en animales y humanos (21).

En el caso de nuestro paciente, habiendo asumido que probablemente sea consumidor de heroína marrón, podríamos hablar de una cierta protección frente a la elevación de la PIO, sin embargo el abuso de cannabis o éxtasis actuarían como factores de riesgo.

El uso de medicamentos antidepresivos como el citalopram (inhibidor de la recaptación de serotonina) pueden agravar el glaucoma de ángulo estrecho e incluso producirlo(8) por efusión uveal y rotación angular. La suspensión de la medicación junto a terapia corticoidea producen normalización de los ojos en estos paciente (11). Además aquellos antidepresivos antagonistas de los receptores adrenérgicos alfa dos y 5-HT<sub>2a</sub> no deben administrarse en personas con glaucoma (mianserina y mirtazapina) (9). La paroxetina, que inhibe el citocromo P450, es un antidepresivo que puede producir glaucoma bilateral en individuos con iris plateau (10). Los antidepresivos tricíclicos también estarían contraindicados en glaucomatosos. Por tanto debemos advertir a nuestro paciente y poner en sobreaviso a su terapeuta con respecto a la medicación que se le suministre a causa de su trastorno bipolar en los casos de viraje depresivo.

En el caso de los antiepilépticos, el topiramato se asocia con derrame ciliocoroideo que desplaza el diafragma iridiano comprimiendo la cámara anterior dando lugar a miopía aguda y glaucoma de ángulo cerrado (12). No es el caso de nuestro paciente.

Nuestro paciente sufrió una crisis de asma durante la intervención, parece ser que el salbutamol nebulizado también puede producir crisis de glaucoma agudo (1).

El factor más importante en el desarrollo de la hipertensión postoperatoria en nuestro paciente es a nuestro juicio, el de la vitrectomía. En un estudio sobre 222 pacientes, el 61,3% presentaron elevación de PIO a 22 a las 48 horas posteriores a la vitrectomía y a 30 o más en el 35,6% de los casos. El mecanismo de producción del glaucoma de ángulo abierto sería la expansión intraocular del gas (28,4%), la obstrucción inflamatoria trabecular (4,5%), la obstrucción por silicona (3,6%) y/o el glaucoma eritroclástico (2,2%). En el caso de nuestro paciente la causa podría residir en la obstrucción inflamatoria trabecular. En el caso del glaucoma de ángulo cerrado

sería el de bloqueo pupilar (6,8%) y el edema del cuerpo ciliar (3,6%). También influye el emplazamiento de la hebilla escleral, la endofotocoagulación, la lensectomía intraoperatoria y el desarrollo de membranas postoperatorias. Existe un riesgo muy alto de fallo de la ampolla de la trabeculectomía tras vitrectomía lo que se debe en gran parte a la naturaleza de la enfermedad por la que fue realizada la vitrectomía. La administración de antimetabolitos parece no asociarse con el buen mantenimiento de la ampolla y la pérdida de la función de la ampolla aparece en el postoperatorio inmediato (17). Nuestro paciente requirió cirugía hipotensora postvitrectomía con antimetabolitos con fallo múltiple de la ampolla en el postoperatorio inmediato.

Un tubo de drenaje vía pars plana tras una vitrectomía por pars plana debe considerarse como una alternativa para el control de PIO elevada en pacientes con glaucoma refractario al tratamiento. En el seguimiento de una serie de 17 casos por Kaynak y colaboradores, la PIO se controló en 16 de 17 pacientes sin tratamiento adyuvante en gotas tras ésta técnica.(15) Sin embargo, el desarrollo visual suele ser pobre debido a la enfermedad subsecuente y a las complicaciones postoperatorias (16).

Con respecto al fallo de la ampolla, según unos estudios, tras la realización de una trabeculectomía el encapsulamiento de la ampolla aparece aproximadamente en un 9%. La trabeculoplastia con láser argón previa actuaría negativamente incrementando la frecuencia de encapsulamiento de la ampolla. El tratamiento tópico con beta bloqueantes e inhibidores de anhidrasa carbónica parece lograr el control de la tensión y remodelar la ampolla en un 60% de los pacientes. El 40% de las ampollas requieren desbridamiento (18). Además, el sexo masculino es un factor de riesgo de encapsulamiento. Transcurrido un mes de postoperatorio, la PIO es mayor en ojos con encapsulamiento ampollar que en los que no se encapsulan aunque ambos terminen con una PIO similar al cabo de un año (19). La secuencia trabeculoplastia con láser seguida de dos trabeculectomías controla mejor a los pacientes de raza negra con glaucoma refractario al tratamiento médico, mientras que en la raza blanca la secuencia trabeculectomía, trabecu-

loplastia con láser argón, trabeculectomía, es la más efectiva (20). El uso de 5-FU en las cirugías filtrantes es efectivo a corto medio plazo, pero a largo plazo los resultados demuestran que es necesario una nueva intervención en la mayoría de los casos (25). Por otro lado se trata de un método efectivo y seguro por el que un significativo número de cirugías filtrantes que fracasaron pueden ser rescatadas. El logro de una inmediata reducción de la PIO a <11mmHg parece ser un factor favorable con respecto a la eficacia a largo plazo (26). La morfología de la ampolla puede usarse para predecir el éxito en ampollas recientes, altamente vascularizadas y microquísticas (25). Los factores de riesgo para el fallo de la aplicación del 5FU son PIO anteriores mayores de 30, la falta de uso de la mitomicina en la cirugía filtrante anterior y PIO mayores de 10 inmediatamente después de la misma. El seguimiento cercano de estos pacientes es de vital importancia (27). En ampollas no filtrantes, inyecciones puntuales con subconjuntivales de 5FU aumentan el éxito y disminuyen las complicaciones. El éxito es del 77% el primer año, 68% el segundo año y 58% el tercer año (28). Nuestro paciente presentó fallo de la ampolla de drenaje requiriendo dos desbridamientos con celestone y cuatro inyecciones de 5 fluorouracilo. Sólo tras la tercera inyección de 5FU la PIO baja a menos de 11 y uno de los desbridamientos consigue una PIO de 10, todos los demás intentos requirieron de hipotensores intravenosos y refuerzos tópicos. Nuestro paciente presenta como factor de riesgo el ser de género masculino.

Con respecto al pronóstico, todos los parámetros parecen mejores en los pacientes que tras fallo de la ampolla reciben 5FU (PIO, AV, transparencia de lente, cambios en papila y campo visual). La mayor preservación de la agudeza visual se recoge en pacientes con una PIO media de 11 mmHg y en aquellos que no han sido tratados más de dos años con gotas antes de la cirugía. Las agudezas entre 0,4-0,6 al tiempo de la cirugía permiten una larga conservación de la visión (29). Nuestro paciente presenta una PIO media de 16 pero su máximo es de 90 y sus múltiples oscilaciones y el descontrol tensional hacen que la agudeza visual no suba de 0,3.

## CONCLUSIÓN

El glaucoma refractario en pacientes drogadictos que acontece tras una cirugía vítrea podría deberse a la mezcla de diferentes factores como son los antecedentes de adicción a drogas (tabaco, cannabis, cocaína), los tratamientos frente a diferentes enfermedades como la epilepsia, la depresión o el asma que esté recibiendo el paciente, las intervenciones quirúrgicas oftalmológicas como la misma vitrectomía vía pars plana por endoftalmitis (sobre todo de tipo fúngico), la trabeculectomía postvitrectomía, y tras ésta, la fibrosis precoz de la ampolla, la falta de respuesta a desbridamientos con celestone y 5 fluorouracilo, y, por último, el incumplimiento del tratamiento. El sexo masculino sería además un factor de riesgo. Por ello el tratamiento de este tipo de pacientes debe ser interdisciplinar (psiquiátrico, toxicológico, social y oftalmológico) con el fin de asegurar el mejor resultado en cuanto al control de su PIO y en última instancia a la conservación de la AV.

## BIBLIOGRAFÍA

1. The development of research on the effect of tobacco consumption on the visual organ over the last 200 years. Grzybowski A. *Przegl Lek.* 2005; 62(10): 1167-70.
2. The association between cigarette smoking and ocular diseases. Solberg Y, Rosner M, Belkin M. *Surv Ophthalmol.* 1998 May-Jun; 42(6): 535-47.
3. Effects of tobacco smoking on ocular thermoregulation. Parame? VT, Tsereshko IR. *Vestn Oftalmol.* 1995 Jul-Sep; 111(3): 22-3.
4. The association between cigarette smoking and ocular diseases. Cheng AC, Pang CP, Leung AT, Chua JK, Fan DS, Lam DS. *Hong Kong Med J.* 2000 Jun; 6(2): 195-202.
5. Effects of cigarette smoking on short-term variability of blood pressure in smoking and non smoking healthy volunteers. Ragueneau I, Michaud P, Démolis JL, Moryusef A, Jaillon P, Funck-Brentano CFundam Clin Pharmacol. 1999; 13(4): 501-7.
6. Farmacología en enfermería. Segunda edición. Lilley AuckerHarcour. Mosby. Cap 53. Pág.805.
7. Bilateral angle-closure glaucoma after combined consumption of «ecstasy» and marijuana. Trittibach P, Frueh BE, Goldblum D. *Am J Emerg Med.* 2005 Oct; 23(6): 813-4.
8. Bilateral symptomatic angle closure associated with a regular dose of citalopram, an SSRI antidepressant. Massautis P, Goh D, Foster PJ. *Br J Ophthalmol* 2007 Aug; 91(8): 1086-7.
9. Manual de farmacología. Guía para el uso racional del medicamento. López castellano A, Moreno Rollo L, Villagrasa Sebastián V. Elsevier. Cap 2. Pág 30-32.
10. Late bilateral acute angle-closure glaucoma after administration of paroxetine in a patient with plateau iris configuration. Levy J, Tessler Z, Klemperer I, Shneck M, Lifshitz T. *Can J Ophthalmol* 2004 Dec; 39(7): 780-1.
11. Escitalopram-induced uveal effusions and bilateral angle closure glaucoma. Zelefsky JR, Fine HF, Rubinstein VJ, Hsu IS, Finger PTAm J Ophthalmol 2006 Jun; 141(6): 1144-7.
12. Mechanism of topiramate-induced acute-onset myopia and angle closure glaucoma. Craig JE, Ong TJ, Louis DL, Wells JM. *Am J Ophthalmol* 2004 Jan; 137(1): 193-5.
13. Acute angle-closure glaucoma after albuterol nebulizer treatment. Rho DS. *Am J Ophthalmol* 2000 Jul; 130(1): 123-4.
14. Mechanisms of intraocular pressure elevation after pars plana vitrectomy. Han DP, Lewis H, Lambrou FH Jr, Mieler WF, Hartz A. *Ophthalmology* 1989 Sep; 96(9): 1357-62.
15. Pars plana vitrectomy with pars plana tube implantation in eyes with intractable glaucoma. Kaynak S, Tekin NF, Durak I, Berk AT, Saatci AO, Soylev MF. *Br J Ophthalmol* 1998 Dec; 82(12): 1377-82.
16. Combined pars plana vitrectomy and glaucoma drainage implant placement for refractory glaucoma. Scott IU, Alexandrakis G, Flynn HW Jr, Smiddy WE, Murray TG, Schiffman J, Gedde SJ, Budenz DL, Fantes F, Parrish RK. *Am J Ophthalmol* 2000 Mar; 129(3): 334-41.
17. Outcome of functioning filtering blebs after pars plana vitrectomy. Thompson WS, Smiddy WE, Flynn HW Jr, Rubsamen PE. *Ophthalmic Surg Lasers* 1996 May; 27(5): 367-73.
18. Encapsulated filtering blebs--incidence and methods of treatment. Ignjatović Z, Misailović K, Kuljaca Z. *Srp Arh Celok Lek* 2001 Nov-Dec; 129(11-12): 296-9.
19. The Advanced Glaucoma Intervention Study (AGIS): 5. Encapsulated bleb after initial trabeculectomy. Schwartz AL, Van Veldhuisen PC, Gaasterland DE, Ederer F, Sullivan EK, Cyrlin MN. *Am J Ophthalmol* 1999 Jan; 127(1): 8-19.
20. The Advanced Glaucoma Intervention Study (AGIS): 13. Comparison of treatment outcomes within race: 10-year results. Ederer F, Gaasterland DA, Dally LG, Kim J, VanVeldhuisen PC, Blackwell B, Prum B, Shafranov G, Allen RC, Beck A; AGIS Investigators. *Ophthalmology* 2004 Apr; 111(4): 651-64.

21. Effects of opiates and opioids on intraocular pressure of rabbits and humans. Drago F, Panisidi G, Bellomio F, Dal Bello A, Aguglia E, Gorgone G. *Clin Exp Pharmacol Physiol* 1985 Mar-Apr; 12(2): 107-13.
22. Biphasic intraocular pressure response to calcitonin gene-related peptide. Taniguchi T, Nakai Y, Karim Z, Gu ZB, Kawase K, Kitazawa Y. *Curr Eye Res* 1999 Nov; 19(5): 432-8.
23. Ocular effects of adrenomedullin. Taniguchi T, Kawase K, Gu ZB, Kimura M, Okano Y, Kawakami H, Tsuji A, Kitazawa Y. *Exp Eye Res* 1999 Nov; 69(5): 467-74.
24. Cannabinoids in medicine: A review of their therapeutic potential. Ben Amar M. *J Ethnopharmacol*. 2006 Apr 21; 105(1-2):1-25. Epub 2006 Mar 15.
25. Needling Revision of Trabeculectomies Bleb Morphology and Long-term Survival. Rotchford AP, King AJ. *Ophthalmology*. 2007 Dec 13.
26. Needle revision of failing and failed trabeculectomy blebs with adjunctive 5-fluorouracil: survival analysis. Broadway DC, Bloom PA, Bunce C, Thiagarajan M, Khaw PT. *Ophthalmology* 2004; 111: 665-673.
27. Risk factors for failure of 5-fluorouracil needling revision for failed conjunctival filtration blebs. Shin DH, Kim YY, Ginde SY, Kim PH, Eliassi-Rad B, Khatana AK, Keole NS. *Am J Ophthalmol* 2001 Dec; 132(6): 875-80.
28. Needle revision of failed filtering blebs using 5-Fluorouracil and a combined ab-externo and ab-interno approach. Pasternack JJ, Wand M, Shields MB, Abraham D. *J Glaucoma* 2005 Feb; 14(1): 47-51.
29. Visual acuity after trabeculectomy] Buzarovska KB, Jordanova VD, Vukosavljević M, Dzajkowska E. *Vojnosanit Pregl*. 2005 Nov; 62(11): 797-801.
31. Diagnosis and treatment of endogenous fungal endophthalmitis. Williams MA, McMullan R, Hedderwick S, Mulholland DA, Best RM. *Ophthalmologica* 2006; 220(2): 134-6.
32. Treatment outcomes of endogenous fungal endophthalmitis. Smiddy WE. *Curr Opin Ophthalmol* 1998 Jun; 9(3): 66-70.
33. Treatment outcomes in a 10-year study of endogenous fungal endophthalmitis. Essman TF, Flynn HW Jr, Smiddy WE, Brod RD, Murray TG, Davis JL, Rubsamen PE. *Ophthalmic Surg Lasers* 1997 Mar; 28(3): 185-94.
35. *Candida albicans* endophthalmitis in brown heroin addicts: response to early vitrectomy preceded and followed by antifungal therapy. Martínez-Vázquez C, Fernández-Ulloa J, Bordón J, Sopeña B, de la Fuente J, Ocampo A. *Clin Infect Dis* 1998 Nov; 27(5): 1130-3. Rubianes M.
36. Bilateral candida endophthalmitis in 2 i. v. drug-dependent patients with oral L-methadone substitution] Möller M, Althaus C, Sundmacher R. *Klin Monatsbl Augenheilkd* 1997 Jul; 211(1): 53-6.
37. Fungal endophthalmitis in narcotic abusers. Medical and surgical therapy in 10 patients. Gallo J, Playfair J, Gregory-Roberts J, Grunstein H, Clifton-Bligh P, Billson F. *Med J Aust*. 1985 Apr 1; 142(7): 386-8.
38. Endophthalmitis associated with intravenous drug use. Keyashian K, Malani PN. *South Med J* 2007 Dec; 100(12): 1219-20.
39. Lemon juice and *Candida* endophthalmitis in crack-cocaine misuse. Albin TA, Sun RL, Holz ER, Khurana RN, Rao NABr. *J Ophthalmol* 2007 May; 91(5): 702-3.
40. Some ocular manifestations of systemic drug abuse. Urey JC. *J Am Optom Assoc* 1991 Nov; 62(11): 832-42.