

Válvula de Ahmed en el glaucoma refractario. Primeros años de experiencia

Ahmed valve in refractory glaucoma. First years experience

ALVAREZ-MARÍN J¹, DELGADO MIRANDA JL¹, ABREU REYES P²

RESUMEN

Objetivo: Estudio retrospectivo desde febrero de 2002 hasta marzo de 2005 en pacientes afectados de glaucoma refractario a los que se ha implantado una válvula de Ahmed.

Métodos: Se estudian 29 ojos de 27 pacientes intervenidos con un seguimiento medio de 13,93 meses con un rango entre 0,5 y 37 meses. El diagnóstico más frecuente fue el de glaucoma neovascular (22 casos). Se define el éxito por una presión intraocular (PIO) de 21 mm Hg sin tratamiento con inhibidores de la anhidrasa carbónica orales (IACO).

Resultados: La PIO se redujo de 36,72 ($\pm 8,8$) a 18,54 ($\pm 8,65$) en la última revisión. El porcentaje de éxito fue del 80,8%. El 30,76% de los casos no precisó tratamiento antiglaucomatoso tras la cirugía. Se produjo algún tipo de complicación en el 55,17% de los casos, pero sólo en 3 casos (10,34%) la PIO se mantuvo superior a 21mmHg. Las complicaciones observadas fueron: migraciones del tubo anterior (6,9%) y posterior (3,14%), bloqueo del tubo (13,79%), extrusión valvular (6,9%), descompensaciones corneales (10,34%), hemorragias intraoculares intraoperatorias (10,34%), postoperatorias (Hemovítreo 13,79%, hipema 13,79%), hipotonía precoz (10,34%), ptisis bulbi (10,34%).

Conclusiones: El implante de la válvula de Ahmed en el glaucoma refractario parece ser una buena alternativa terapéutica dado el porcentaje de éxitos terapéuticos observado.

Palabras clave: glaucoma complicado, glaucoma secundario, implante de válvula de Ahmed, cirugía de glaucoma, glaucoma refractario.

ABSTRACT

Purpose: We present a retrospective study on refractory glaucoma patients who have undergone implantation of the Ahmed valve from february 2002 to march 2005.

Hospital Universitario Ntra. Sra. de Candelaria. S/C de Tenerife. España.

¹ Doctor en Medicina.

² Jefe de Servicio.

Correspondencia:

Jorge Álvarez-Marín

Rbla. Gral. Franco 104, 2.º Dcha. 38004. S/C Tenerife. España.

E-Mail: jam@comtf.es

Methods: 29 eyes from 27 patients have been operated on, with an average follow-up of 13.93 months (range 0.5 to 37 months). The most common diagnosis was refractory glaucoma (22 eyes). Success is defined as intraocular pressure (IOP) of 21 mmHg without oral carbonic anhydrase inhibitors (OCAI) treatment.

Results: IOP was reduced from 36.72 (± 8.8) to 18.54 (± 8.65). The success was of 80.8%. 30.76% of patients did not need antiglaucomatous treatment after surgery. Complications took place in 55.17% of cases, but only in 3 cases (10.34%) IOP was over 21 mmHg. Observed complications were: tube migration (anterior 6.9% and posterior 3.45%), tube blockage (13.79%), valve extrusion (6.9%), corneal decompensation (10.34%), intraoperative (10.34%) and postoperative hemorrhage (Vitreous hemorrhage 13.79%, hyphema 13.79%), early hypotony (10.34%), and ptisis bulbi (10.34%).

Conclusions: According to the observed success rate, Ahmed valve implantation in refractory glaucoma seems to be a good therapeutic alternative.

Key words: Complicated glaucoma, secondary glaucoma, Ahmed glaucoma valve implantation, glaucoma surgery, refractory glaucoma.

INTRODUCCIÓN

El glaucoma refractario es aquel que no responde correctamente a las terapias médicas o convencionales de las que disponemos en la actualidad, antiglaucomatosos tópicos, trabeculoplastia láser o trabeculectomía asociada o no a antimetabolitos (5 fluoruracilo o mitomicina C). Su principal exponente es el glaucoma neovascular. Existen casos en los que podemos prever una mala supervivencia del ojo en caso de una posible complicación asociada a una trabeculectomía (hipotonía severa posquirúrgica o atalamia), o bien casos en los que la respuesta a la cirugía convencional no es siempre buena, pseudofáquicos, ojos intervenidos en varias ocasiones con mal estado de la conjuntiva, ... En estas situaciones debemos considerar otros métodos terapéuticos. Los procedimientos cicloterapéuticos como la ciclocrioterapia o la ciclocoagulación láser asocian con relativa frecuencia pérdida de líneas de visión, progresión de la catarata y evolución a la ptisis bulbi que los hacen poco adecuados para ojos con agudeza visual comprometida.

La evolución de sistemas de derivación del humor acuoso se inició con el uso de setones (drenaje sólido lineal que evita el cierre de una herida) translimbares como pelo de caballo (Rollet, 1906), seda (Sorba, 1912), filamentos de oro, platino, tantalio, cristal o plás-

tico, que carecían de éxito a largo plazo. Sus principales complicaciones eran la fibrosis del canal de drenaje, la migración del setón y la erosión conjuntival. Más tarde se usarían tubos de drenaje translimbares de silicona o teflón al espacio subconjuntival, que a pesar de ser recubiertos con esclera presentaban exteriorizaciones transconjuntivales y fibrosis a nivel de su apertura distal. Posteriormente aparecieron tubos de drenajes unidos a reservorio que se implantaban próximos al limbo inicialmente (Molteno 1969, Shocket, Baerveldt). Sus principales problemas seguían siendo la perforación conjuntival y la aparición de Dellen corneal. Más tarde se adoptaría la tendencia actual de implantar el reservorio a nivel de ecuador, siendo Molteno y colaboradores los primeros en adoptar esta modificación. Su principal problema eran las severas hipotonías posquirúrgicas, motivo por el que otros diseñadores como Krupin y Ahmed añadieron al drenaje un sistema valvular que cerraba el tubo de drenaje en caso de descenso excesivo de la PIO (tabla I).

Todos los sistemas de drenaje tienen tendencia a rodearse de una cápsula fibrosa relativamente acelular compuesta por fibroblastos, colágeno y glicosaminoglicanos. Se supone que el acuoso pasa a la circulación de la órbita a través de capilares y linfáticos que se unen a la circulación conjuntival. El drenaje a la circulación orbitaria, el manteni-

Tabla I. Sistemas de derivación del humor acuoso

Sistemas de derivación del acuoso	Tipos
Setones (1906 Rollet)	Pelo de caballo, seda, oro, platino, tantalio, cristal, plástico
Tubos de drenaje	Tubo de silicona, teflón o metálico (Optonol)
Tubos de drenaje con reservorio	Molteno (1969), Shoket, Baerveldt
Tubos de drenaje con reservorio y sistema valvular	Krupin, Ahmed

miento mecánico de la ampolla y su amplia área de superficie parecen explicar el mayor éxito de éstos sistemas de drenaje en relación a los tubos de drenaje simple.

La dinámica de flujo de los tubos de drenaje es sencilla, ya que dependen únicamente de la PIO. Los sistemas valvulares presentan unos dinteles de PIO para su apertura y cierre (11 y 9 mmHg en el caso de la válvula de Krupin y 10 y 8 mmHg para la de Ahmed).

En cuanto a las *indicaciones* de este tipo de cirugía, conlleva una valoración riesgo/beneficio previa individualizada, considerando las posibilidades visuales del ojo que se va a intervenir, las del ojo congénere, la patología de base.

Como técnica quirúrgica de primera elección, está limitada a aquellos procesos que cursan con proliferación activa a nivel del ángulo iridocorneal por su elevado índice de fracaso en el tratamiento mediante cirugía convencional. Las patologías más importantes son:

- Glaucoma neovascular.
- Síndromes iridocorneales.
- Procesos inflamatorios activos.
- Síndrome de epitelización de la cámara anterior.

El siguiente grupo de indicaciones estaría en relación con los glaucomas de tipo refractario tras una cirugía convencional con o sin antimetabolitos fallida:

- Cirugía de glaucoma con antimetabolitos previa fracasada.
- Cirugía ocular previa, en especial cirugía de catarata complicada, con implante de lente intraocular en cámara anterior o desestructuración del segmento anterior.
- Glaucoma congénito con cirugía anti-glaucomatosa previa fracasada.

Otro grupo de indicaciones estaría relacionado con una serie de condiciones particulares relacionadas con el ojo a intervenir:

- Cicatrización conjuntival o limbar severa.

- Alteraciones del segmento anterior en los 180° superiores que obligasen a la realización de una trabeculectomía inferior, por el riesgo de blebitis que conlleva.

- Portadores de lentes de contacto, en los que no es deseable la formación de una ampolla de filtración a nivel limbar.

- Enfermedades vitreoretinianas en las que se vaya a hacer un abordaje combinado con vitrectomía via pars plana.

Por último habría que considerar aquellos casos en los que sería preferible el implante de un dispositivo de drenaje por el reducido tamaño de la punción necesaria para introducir el tubo de drenaje en casos con alto riesgo de hemorragia coroidea o de expansión de los hemangiomas coroideos asociados como en el síndrome de Stürge-Weber.

En glaucomas refractarios en ojos con antecedentes de trasplante de córnea también se han utilizado los dispositivos de drenaje, pero últimamente tiende a preferirse la ciclofotocoagulación con láser díodo.

SUJETOS, MATERIAL Y MÉTODOS

Realizamos una revisión de los 29 casos intervenidos desde Febrero del 2002, fecha en que implantamos nuestras primeras válvulas de Ahmed en colaboración con los doctores J. A. Abreu Reyes y J. J. Aguilar del Hospital Universitario de Canarias, hasta marzo del 2005.

Hemos definido el éxito quirúrgico en esta serie de glaucomas refractarios por una presión intraocular (PIO) de 21 mmHg sin tratamiento con inhibidores de la anhidrasa carbónica orales (IACO). En cada caso se valoró la longitud de tubo introducida en la cámara anterior y el posicionamiento del mismo en relación al iris y a la córnea, estableciendo una escala de -3 (en contacto con el iris) a +3

(en contacto con la córnea), siendo el 0 la posición equidistante.

Hemos ido modificando a lo largo de este año el *procedimiento quirúrgico* empleado para intentar simplificar la técnica de implantación, acortar el tiempo quirúrgico e intentar conseguir una mejor evolución postoperatoria.

Anestesia: Inicialmente utilizamos anestesia retrobulbar con lidocacina 2% y bupivacaína 0,5% mezcladas al 50%. A partir de los 5 primeros casos empezamos a utilizar anestesia subtenoniana con cánula roma de Greenbaum, obteniendo un buen grado de anestesia y colaboración del paciente, ayudándonos de un punto de tracción corneal a las 12 h con vycril de 8/0.

En caso de presión intraocular elevada (superior a 35 mmHg) instauramos tratamiento con manitol 20% intravenoso 250 cc a pasar en 30 minutos, para intentar que la descompresión ocular sea menos brusca y así prevenir el sangrado preoperatorio o el mayor riesgo de efusión uveal masiva o de hemorragia supracoroidea que presentan estos pacientes.

Técnica quirúrgica: Realizamos una peritomía de 120° en el cuadrante temporal superior, en el que situaremos preferentemente la válvula, con un corte de descarga temporal. En caso de existir una trabeculectomía previa intentaremos evitar su disección para que el ojo no se hipotonice dificultando el resto de la cirugía. En caso de suceder podemos aumentar el tono ocular inyectando viscoelástico en cámara anterior. Realizamos una extensa disección conjuntival en sentido posterior con tijera de Stevens curva de punta roma y una adecuada cauterización de los puntos sangrantes. Damos un punto de tracción a nivel de la tenon con seda de 4/0 para facilitar la inserción de la válvula al evitar la formación de pliegues en la tenon. Realizamos una paracentesis de servicio con esclerotomo de 20 G, rotándolo dentro de la incisión para inducir una descompresión lenta de la cámara anterior.

Tallamos una ventana escleral de base en limbo de 5 x 5 mm de espesor medio. Purgamos la válvula con suero fisiológico y verificamos su correcto funcionamiento e insertamos el plato valvular a 8-10 mm de limbo y

lo suturamos con dacron de 5/0. Presentamos el tubo de silicona sobre la córnea y tallamos un bisel superior largo calculando que introduciremos 2 a 3 mm de tubo en la CA. Podemos calcularlo cortando a nivel del borde del flan escleral una vez evertido sobre la córnea.

En caso de existir un grado de inflamación ocular importante impregnamos el lecho escleral y la conjuntiva con 5 fluoruacilo (5 FU) durante 3 minutos antes de implantar la válvula, o bien inyectamos 10 UI de 5 FU a través del tubo de drenaje una vez la válvula esté implantada en su ubicación definitiva. De esta forma intentamos prevenir un posterior encapsulamiento de la válvula.

En el glaucoma neovascular, consideramos de gran importancia el tratamiento previo a la cirugía mediante pancieterapia o panfotocoagulación, para controlar los factores estimulantes de la neovascularización.

Realizamos una paracentesis con aguja de 19 G (azul) colocando el bisel hacia abajo tunelizando la esclera unos 2 mm hasta entrar en la cámara anterior y dirigiendo la aguja hacia el iris en el trayecto final evitando el contacto con él o con el cristalino. Con esta maniobra pretendemos que el tubo de silicona quede alejado del endotelio, pero sin contactar con el iris. Insertamos el tubo en la cámara anterior y procedemos a la sutura de la solapa escleral y de la conjuntiva con vycril de 8/0.

Tratamiento postoperatorio: Tratamiento tópico con colirio tobramicina-dexametasona, colirio diclofenaco y colirio ciclopléjico durante 2 semanas. Después continuaremos con colirio de corticosteroides durante 1-2 meses. El tratamiento ciclopléjico lo mantendremos de forma indefinida en el glaucoma neovascular y lo suspendemos en los otros casos a la semana si la cámara anterior permanece profunda.

RESULTADOS

Datos demográficos: Se intervinieron 29 casos con un tiempo de seguimiento de entre 2 semanas y 3 años. La edad media fue de 63,4 ($\pm 14,89$) con un rango de 27 y 83 años. Se operaron 19 varones y 10 mujeres, 14 ojos

Tabla II. Evolución de las tensiones oculares

	Pre	1S	1M	2M	3M	6M	9M	1a	1,5a	2a	2,5a	3a	Ultima
Media	36,72	12,07	16,64	18,52	19,11	20,62	20,38	21,52	20,89	19,77	20,57	25,75	18,54
Mediana	35	11	16	18	18	20,5	21	20	18	19	19	19,5	19
Moda	35	12	12	16	18	21	21	20	21	19	18	-	19
Desviación estándar	8,88	5,98	4,42	4,80	4,77	6,33	8,47	9,26	9,99	10,07	14,09	13,525	8,652
Mínimo	25	2	9	10	10	12	2	13	12	7	0	18	0
Máximo	55	33	28	30	32	42	50	55	52	50	48	46	46
Tamaño muestral (n)	29	29	28	27	27	26	24	21	19	13	7	4	28
Nivel de confianza(95.0%)	3,38	2,28	1,71	1,90	1,89	2,56	3,57	4,213	4,814	6,084	13,03	21,52	3,355
Casos No controlados		2	3	5	6	6	7	6	5	2	1	1	5
Casos Controlados		28	25	22	21	19	17	16	15	11	6	3	24
% Casos Controlados		96.55	89.29	81.48	77.778	73.08	70.833	72.73	75	85	86	75	83

derechos y 16 ojos izquierdos. Un caso falleció al mes de la intervención.

Las válvulas fueron implantadas en diferentes tipos de glaucoma refractario. 22 casos fueron glaucomas neovasculares, de los cuales 16 casos eran diabéticos afectos de RDP y el resto eran casos de oclusiones vasculares. 4 casos eran glaucomas secundarios en pacientes vitrectomizados (2 casos), postqueratoplastia (1 caso) y otro postraumático. El resto (3 casos) fueron pacientes en que se había practicado 2 o más trabeculectomías fallidas.

Controles Tensionales: La PIO prequirúrgica media con tratamiento máximo (3 colirios e inhibidores de la anhidrasa carbónica por vía oral) fue de 36,72 ($\pm 8,88$) con un rango entre 25 y 55 mmHg. En la primera semana la TO era de 12,07 mmHg ($\pm 5,98$) con un rango entre 2 y 33. Al mes la PIO media fue de 16,64 mmHg ($\pm 4,42$) con un rango entre 9 y 28. A los 3 meses de 19,11 ($\pm 4,77$) y a los 6 meses de 20,62 ($\pm 6,33$). Al año la tensión media fue de 21,52 ($\pm 9,26$). Al año medio 20,89 ($\pm 9,99$), a los 2 años de 19,77 ($\pm 10,07$).

La PIO se redujo de 36,72 ($\pm 8,8$) a 18,54 ($\pm 8,65$) en la última revisión (descartando 3 pacientes que evolucionaron a la ptisis bulbi). El porcentaje de éxito fue del 80,8%. El 61,54% de los pacientes mantuvo tensiones iguales o inferiores a 20 mmHg. El 30,76% de los casos no precisó tratamiento antiglaucomatoso tras la cirugía.

El porcentaje de casos con tensiones no superiores a 21 mmHg con o sin tratamiento asociado fue superior al 70% en todas las revisiones (tabla II). Sólo tenemos 4 casos con más de 3 años de evolución, de los cuales 3 están controlados en la actualidad. En

11 de los 29 casos se consiguió un adecuado control tensional sin necesidad de tratamiento médico adicional (30,77% descartando los pacientes que evolucionaron a la ptisis).

El **posicionamiento del tubo** de la válvula en la cámara anterior fue equidistante entre córnea a iris (posición 0) en 15 casos. En 3 casos el tubo se posicionó junto al iris (posición -3). En 1 caso el tubo se posicionó junto a la córnea (posición +3) precisando una reintervención acortando el tubo para evitar el contacto endotelial. En 5 pacientes el tubo se ubicó entre la posición 0 y la -3 (próximo al iris) y en 4 entre la posición 0 y la posición +3 (próximos a la córnea).

La longitud media de la porción de tubo introducida en la cámara anterior fue de 2,67 mm, con un rango entre 1,5 y 4 mm.

Se produjo algún tipo de **complicación** en 16 de los 29 casos (55,17%), pero sólo en 3 casos la PIO es superior a 21 mmHg.

Entre las **complicaciones intraoperatorias** tuvimos 3 casos (10,34%) de sangrado intraoperatorio en cámara anterior que se resolvió en las primeras semanas del postoperatorio.

En un caso de paciente pseudofáquico con descompensación corneal pendiente de realización de una queratoplastia, la inserción del tubo fue retroiridiana, produciéndose una oclusión del tubo al contraerse la pupila en la primera semana del postoperatorio. El caso se resolvió realizando una iridotomía con láser yag sobre la boca del tubo, manteniendo buenos controles tensionales después hasta la última revisión.

En un paciente se produjo una perforación al suturar la válvula. El caso se resolvió con

Tabla III. Complicaciones Postoperatorias

Complicaciones	Casos	%
Hiptonía precoz con estrechamiento de CA	3	10,34
Descompensación endotelial	3	10,34
Hemovítreo	4	13,79
Hipema	4	13,79
incaeración del iris en el tubo	2	6,90
Bloqueo parcial del tubo por coágulo o fibrina	2	6,90
Migración anterior	2	6,90
Migración posterior	1	3,45
Efusión uveal	1	3,45
Ptisis bulbi tardía	3	10,34

una aplicación de frío sin observarse complicaciones postoperatorias relacionadas con la incidencia.

Entre las **complicaciones postoperatorias** (tabla III), observamos 3 casos (10,34%) de **hiptonía precoz** con estrechamiento de la cámara anterior que se resolvió en la primera semana de seguimiento.

Dos casos presentaron una **migración anterior** del cuerpo de la válvula a 6 mm del limbo, aumentando la porción de tubo introducido en cámara anterior de 3 a 5 mm (figs. 1 a 3). Uno de los casos mantuvo un correcto posicionamiento del tubo, mientras que en el 2.º caso fue preciso acortarlo. En otro caso se produjo una **migración posterior** de la válvula, acortándose la porción intracameral del tubo valvular, hasta quedar casi incluido en la córnea pero sin afectar al control tensional.

Se produjeron **bloqueos del tubo** en 4 casos (13,79%), 2 de ellos por incaeración del iris, se resolvieron mediante iridotomía yag. Los otros 2 fueron bloqueos parciales por coágulos o fibrina que se resolvieron espontáneamente.

Cuatro casos (13,79%) presentaron **hipemas** en el postoperatorio tardío, 2 casos fueron recidivantes desde los 6 meses. No se produjo obstrucción de la válvula en ningún caso aunque subieron los controles tensionales de forma transitoria.

Se observaron 4 casos de **hemovítreo** tardío (13,79%) en pacientes afectos de glaucoma neovascular. 2 casos fueron pacientes diabéticos y los otros 2 pacientes con trombosis de la vena central de la retina. Estos 2 últimos casos fueron recidivantes y asociaron hemorragias en cámara anterior con formación de abundante fibrina y sinequias anteriores que aproximaron el tubo a la córnea. Ambos pacientes están asintomáticos con tensiones de 32 y 20 mmHg respectivamente, por lo que se ha decidido tomar una actitud expectante.

Se produjeron 3 **descompensaciones corneales** (10,34%). 2 ocurrieron en 2 de los 3 pacientes con queratoplastia en los que se implantó la válvula, a pesar del correcto posicionamiento del tubo y un adecuado control tensional. El tercer caso fue debido a contacto endotelial en la base del tubo por una implantación poco profunda del mismo.



Fig. 1: Migración anterior de la válvula. Tubo de 5 mm.

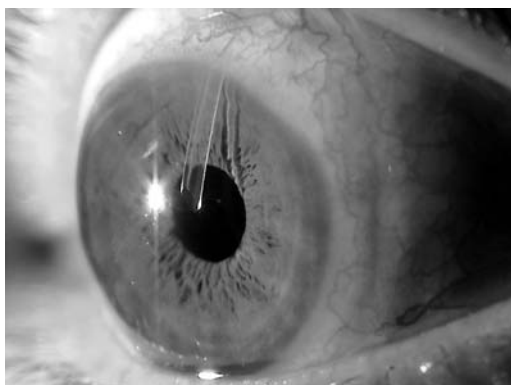


Fig. 2: Migración anterior de la válvula. Posición «0» del tubo en la CA.

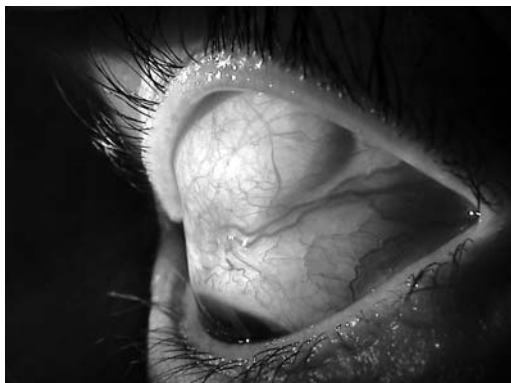

Fig. 3: Migración valvular anterior en caso de desprendimiento de retina vitrectomizado.

Se han producido 2 *extrusiones* una del cuerpo valvular que requirió la extracción de la válvula. En el otro se produjo la extrusión del tubo, y tras 2 intentos fallidos de recubrimiento con conjuntiva y fascia lata, se acabó extrayendo la válvula (fig. 4). Este paciente se produjo una regresión completa de la rubeosis de iris y en la actualidad mantiene tensiones de 20 mmHg en tratamiento máximo con gotas pero sin inhibidores de la anhidrasa carbónica por vía oral.

3 pacientes evolucionaron hacia la *ptisis bulbi* a pesar de haber mantenido cifras tensionales aceptables. 2 casos a los 9 meses y otro a los 2,5 años. 2 de los 3 casos eran diabéticos con oclusiones vasculares múltiples. El tercer caso fue una trombosis de la vena central de la retina de tipo isquémico.

DISCUSIÓN

El implante de la válvula de Ahmed nos permite un control adecuado de las tensiones oculares en casos de glaucoma complejos en que no lo podemos conseguir mediante técnicas convencionales, o en los que estas han fracasado.

El control tensional obtenido con la válvula ha sido superior al 70% de los casos en todos los controles. Los resultados descritos en la literatura oscilan entre el 50 y el 80%. Mills et col (19) refieren una tasa de éxito para válvula de molteno (definida como TO no superior a 22 mmHg con o sin medicaciones) del 57%. Broadway et col (20) refieren una tasa de éxito del 60,5% para válvula de Molteno de doble plato. Mermoud et col (21), para glaucoma neovascular con válvula de Molteno (62,1% en el primer año, 43% a los 3 años y 10,3% a los 5 años). Nuestro tiempo de seguimiento es aún corto y sólo contamos con 4 casos con 3 años de seguimiento, por los que aún debemos esperar para poder evaluar los resultados a largo plazo.

Arias et col¹¹ refieren una tasa de éxito del 80% para válvula de Ahmed con tratamiento médico adicional. Pérez García et col (39) refieren una tasa de éxito del 83,3%.

La tasa de éxito observada, a corto plazo, indica que se trata de una buena herramienta

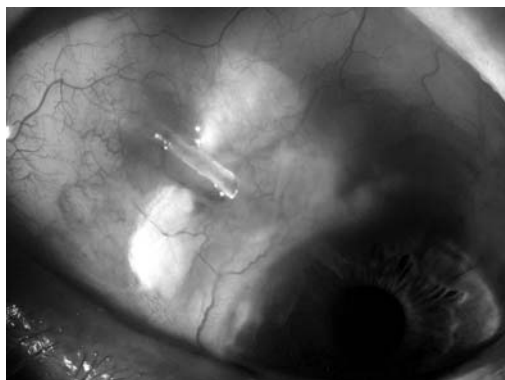


Fig. 4: Extrusión del tubo valvular.

para el control del glaucoma refractario, para el que carecemos de otras alternativas terapéuticas de similar eficacia. Sin embargo, en el glaucoma neovascular, los fenómenos isquémicos pueden seguir progresando a pesar de mantener controles tensionales aceptables, y extinguir la escasa visión que estos ojos poseen e incluso llevar el ojo a la ptisis, como ha sucedido en 3 de nuestros pacientes. Sin embargo, hemos observado otros pacientes en que se ha producido una total regresión de la rubeosis de iris tras el adecuado control tensional, e incluso en uno de los casos, tras la desaparición de la rubeosis de iris y tras extraer la válvula, el paciente se mantuvo estable sólo con tratamiento tópico. Es posible que en el glaucoma neovascular exista un «punto de no retorno» similar al observado en la retinopatía diabética, a partir del cual, a pesar de conseguir un adecuado control tensional, el cuadro evolucione hacia una proliferación fibrovascular incontrolada con sangrados repetidos, que acabará conduciendo a la ceguera y/o a la ptisis.

El posicionamiento del tubo en la cámara anterior es un elemento clave para el éxito de la cirugía. Si el posicionamiento es demasiado anterior puede provocar una descompensación corneal, por lo que siempre será preferible un posicionamiento del tubo hacia el iris, realizando un correcto biselado orientado hacia la córnea para evitar la encarceración del iris (fig. 5).

Nuestra frecuencia de hipotonías precoces fue del 10,3%, muy inferior a las descritas para implantes de Molteno, que pueden superar el 50% (Gerber et col) (28) y similar a la descrita por otros autores para válvula de Ahmed (8%

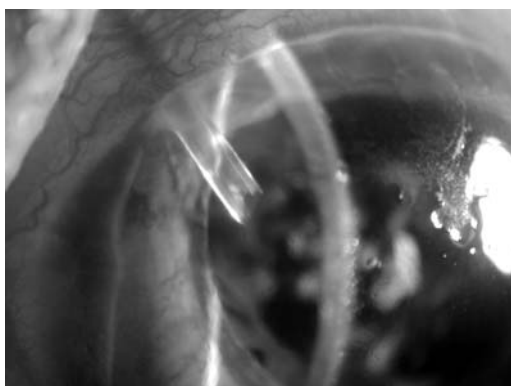


Fig. 5: Adecuado posicionamiento y longitud del tubo vascular en un caso de glaucoma neovascular.

para Huang et col [29] y 9,4% para Ayyala et col [30], 13% para Coleman et col [10] y 16,6% para Pérez García et col [39]).

Nos sorprendió que en los 4 casos en los que se produjeron hemorragias intravítreas y en cámara anterior, aunque se incrementara transitoriamente la PIO, la válvula siguiera funcionando correctamente a pesar de existir fibrina y/o sangre en la cámara anterior (fig. 6).

CONCLUSIONES

La válvula de Ahmed parece ser una buena alternativa para el tratamiento del glaucoma refractario, controlando con TO razonables (no superiores a 21 mmHg) en el 70% de los casos a lo largo del período observacional. Sin embargo, el adecuado control tensional no garantiza la viabilidad de todos los ojos afectados de glaucoma neovascular y no está exenta de complicaciones.

Dada la dificultad de controlar la TO ocular en los casos de GNV este tipo de implantes nos permite un mejor control tensional a

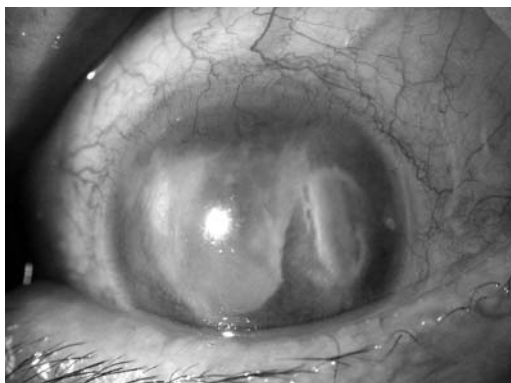


Fig. 6: Válvula normofuncionante en glaucoma neovascular con abundante fibrina en cámara anterior.

largo plazo, y aunque en ocasiones no alcancemos la presión objetivo, si nos proporciona un control mucho mejor que el que podemos conseguir con las técnicas convencionales.

También resulta una buena alternativa en caso de fracaso repetido a la trabeculectomía convencional, y en casos donde la conjuntiva ha sido dañado por diversos procedimientos quirúrgicos (vitrectomías, desprendimiento de retina, traumatismo).

Sin embargo no es una técnica exenta de complicaciones y requiere una técnica quirúrgica depurada para reducir su frecuencia.

BIBLIOGRAFÍA

1. White TC. A new implantable ocular pressure relief device: a preliminary report. *Glaucoma* 1985; 7: 289-294.
2. Joseph NH, Sherwood MB, Trantas G, Hitchings RA, Lattimer L. A one piece drainage system for glaucoma surgery. *Trans Ophthalmol Soc U K* 1986; 105: 657-664.
3. Krupin T, Feitl ME. Krupin-Denver valve implant. *Ophthalmol Clin North Am* 1988; 1: 221-224.
4. Minkler DS, Heuer DK, Hasty B, Baerveldt G, Cutting RC, Barlow WE. Clinical experience with the single-plate Molteno implants in complicated glaucomas. *Ophthalmology* 1988; 95: 1.181-1.188.
5. Fellenbaum PS, Almeida AR, Minkler DS, Sidoti PA, Baerveldt G, Heuer DK. Krupin Disk implantation for complicated glaucomas. *Ophthalmology* 1994; 101: 1.178-1.182.
6. Pérez García R, Azuara Blanco A, Martínez García A. Trabeculectomía asociada a mitomicina C en la cirugía de pacientes glaucomatosos de alto riesgo. *Club Español del Glaucoma. Anuario* 1993; 1: 5-10.
7. Pérez García R, Martínez García A. Eficacia de la trabeculectomía asociada a mitomicina C en la cirugía del glaucoma de alto riesgo. *Club Español del Glaucoma. Anuario* 1994; 2: 57-61.
8. Pérez R, Azuara A, Martínez A. Mitomicina C en la cirugía del glaucoma de alto riesgo. *Arch Soc Esp Oftalmol* 1995; 68: 525-528.
9. Tam M, Choplin N, Coleman A, Hill R, Wilson M, Panek W. Preliminary results of glaucoma valve implant clinical trial. *Invest Ophthalmol Vis Sci* 1994; 35: 1.914.
10. Coleman A, Hill R, Wilson MR, Choplin N, Kotas-Neumann R, Tam M et al. Initial clinical experience with the Ahmed glaucoma valve implant. *Am J Ophthalmol* 1995; 120: 23-31.

11. Arias A, García J. Implante de Baerveldt y válvula de Ahmed en la cirugía de los glaucomas complicados. *Arch Soc Esp Oftalmol* 1996; 70: 363-366.
12. Molteno AC. New implant for drainage in glaucoma. Clinical trial. *Br J Ophthalmol* 1969; 53: 606-615.
13. Minckler DS, Shammas A, Wilcox M, Ogden TE. Experimental studies of aqueous filtration using the Molteno implant. *Trans Am Ophthalmol Soc* 1987; 85: 368-392.
14. Cameron JD, White TC. Clinico-histopathologic correlation of a successful glaucoma pump-shunt implant. *Ophthalmology* 1988; 95: 1189-1194.
15. Philipp W, Klima G, Miller K. Clinicopathological findings 11 months after implantation of a functioning aqueous-drainage silicone implant. *Graefes Arch Clin Exp Ophthalmol* 1990; 228: 481-486.
16. Rubin B, Chan CC, Burnier M, Munion L, Freedman J. Histopathologic study of the Molteno glaucoma implant in three patients. *Am J Ophthalmol* 1990; 110: 371-379.
17. Heuer DK, Lloyd MA, Abrams DA, Baerveldt G, Minckler DS, Lee MB, Martone JF. Which is better? One or Two? A randomized clinical trial of single-plate versus double-plate Molteno implantation for glaucomas in aphakia and pseudophakia. *Ophthalmology* 1992; 99: 1512-1519.
18. Lloyd MA, Baerveldt G, Fellenbaum PS, Sidoti PA, Minckler DS, Martone JF, LaBree L, Heuer DK. Intermediate results of a randomized clinical trial of the 350- versus 500-mm² Baerveldt implant. *Ophthalmology* 1994; 101: 1456-1463.
19. Mills RP, Reynolds A, Emond MJ, Barlow WE, Leen MM. Long-term survival of Molteno glaucoma drainage devices. *Ophthalmology* 1996; 103: 299-305.
20. Broadway DC, Jester M, Schulzer M, Douglas GR. Survival analysis for success of Molteno tube implants. *Br J Ophthalmol* 2001; 85: 689-695.
21. Mermoud A, Salmon JF, Alexander P, Straker C, Murray AND. Molteno tube implantation for neovascular glaucoma. *Ophthalmology* 1993; 100: 897-902.
22. Da Mata A, Burk SE, Netland PA, Baltatzis S, Christen W, Foster CS. Management of uveitic glaucoma with Ahmed glaucoma valve implantation. *Ophthalmology* 1999; 106: 2168-2172.
23. The Fluorouracil Filtering Surgery Study Group. Three-year follow-up of the Fluorouracil Filtering Surgery Study. *Am J Ophthalmol* 1993; 115: 82-92.
24. Jampel HD. Impact of adjuvant chemotherapy on glaucoma filtration surgery. *J Glaucoma* 1993; 2: 58-63.
25. Chen C-W. Enhanced intraocular pressure controlling effectiveness of trabeculectomy by local application of MMC. *Trans Asia-Pacific Acad Ophthalmol* 1983; 9: 172-177.
26. Lee D, Shin DH, Birt CM, Kim C, Krupin TH, Oliver MMG, Khatan AK, Reed SY. The effect of adjunctive mitomycin C in Molteno implant surgery. *Ophthalmology* 1997; 104: 2125-2135.
27. Cantor L, Burgoyne J, Sanders S, Bhavnani V, Hoop J, Brizendine E. The effect of mitomycin C on Molteno implant surgery: A 1 year randomized, masked prospective study. *J Glaucoma* 1998; 7: 240-246.
28. Gerber SL, Cantor LB, Sponsel WF. A comparison of postoperative complications from pressure-ridge Molteno implants versus Molteno implants with suture ligation. *Ophthalmic Surg Lasers* 1997; 28: 905-910.
29. Huang MC, Netland PA, Coleman AL, Siegner SW, Moster MR, Hill RA. Intermediate-term clinical experience with the Ahmed Glaucoma Valve implant. *Am J Ophthalmol* 1999; 127: 27-33.
30. Ayyala RS, Zurakowski D, Smith JA, Monshizadeh R, Netland PA, Richards DW, Layden WE. A clinical study of the Ahmed glaucoma valve implant in advanced glaucoma. *Ophthalmology* 1998; 105: 1968-1976.
31. Eisenberg DL, Koo EY, Hafner G, Schuman JS. In vitro flow properties of glaucoma implant devices. *Ophth Surg Lasers* 1999; 30: 662-667.
32. Porter JM, Krawczyk CH, Carey RF. In vitro flow testing of glaucoma drainage devices. *Ophthalmology* 1997; 104: 1701-1707.
33. Prata JA, Mermoud A, LaBree L, Minckler DS. In vitro and in vivo flow characteristics of glaucoma drainage implants. *Ophthalmology* 1995; 102: 894-904.
34. Tuli SS, WuDunn D, Ciulla TA, Cantor LB. Delayed suprachoroidal hemorrhage after glaucoma filtration procedures. *Ophthalmology* 2001; 108: 1808-1811.
35. Paysse E, Lee PP, Lloyd MA, Sidoti PA, Fellenbaum PS, Baerveldt G, Minckler DS, Heuer DK. Suprachoroidal hemorrhage after Molteno implantation. *J Glaucoma* 1996; 5: 170-175.
36. Smith SL, Starita RJ, Fellman RL, Lynn JR. Early clinical experience with the Baerveldt 350-mm² glaucoma implant and associated extraocular muscle imbalance. *Ophthalmology* 1993; 100: 914-918.
37. Coats DK, Paysse EA, Orengo-Nania S. Acquired Pseudo-Brown's syndrome immediately following Ahmed valve glaucoma implant. *Ophthalmic Surg Lasers* 1999; 30: 396-397.
38. Kaynak S, Tekin NF, Durak I, Berk AT, Saatci AO, Soylev MF. Pars plana vitrectomy with pars plana tube implantation in eyes with intractable glaucoma. *Br J Ophthalmol* 1998; 82: 1377-1382.
39. Pérez garcía R, Martínez garcía A. El implante valvular de Ahmed en el glaucoma complicado. *Arch Soc Esp Oftalmol* 2000; 11.