

# Utilidad de la tomografía de coherencia óptica en el edema macular diabético traccional

## *Use of optical coherence tomography in tractional diabetic macular edema*

ABREU R<sup>1</sup>, BRANDAO F<sup>1</sup>, SEMPERE J<sup>1</sup>, ABENGOECHEA S<sup>2</sup>

### RESUMEN

**Caso clínico:** Se presenta el caso de un paciente varón de 66 años afecto de retinopatía diabética no proliferativa en ambos ojos y edema macular diabético (EMD) con componente traccional en el ojo derecho confirmado por Tomografía de Coherencia Óptica (OCT), así como el resultado después de realizar tratamiento quirúrgico mediante vitrectomía via pars plana y delaminación de la hialoides posterior.

**Discusión:** La Tomografía de Coherencia Óptica es de utilidad para el diagnóstico, seguimiento y diseño del protocolo quirúrgico en los pacientes afectados de EMD traccional, puesto que nos permite cuantificar la evolución del mismo de una manera no invasiva.

**Palabras clave:** Edema macular diabético traccional, tomografía de coherencia óptica.

### ABSTRACT

**Case report:** We report the case of a 66-year-old man with non-proliferating diabetic retinopathy in both eyes and tractional diabetic macular edema (DME) in his right eye, as confirmed by Optical Coherence Tomography (OCT). We also present the results after pars plana vitrectomy and dissection of the posterior hyalod.

**Discussion:** OCT is a useful tool for the diagnosis, follow-up and design of the surgical treatment of patients with tractional DME. It allows us to examine the evolution of the edema in a non-invasive way.

**Key words:** Tractional diabetic macular edema, Optic Coherence Tomography.

---

Centro de Oftalmología Barraquer, Barcelona, España.

<sup>1</sup> Licenciado en Medicina. Instituto Barraquer. Barcelona.

<sup>2</sup> Licenciado en Medicina. Centro de Oftalmología Barraquer. Barcelona

Correspondencia:

Dr. R Abreu González

Instituto Barraquer

C/ Laforja, 88

E-08021 Barcelona, España

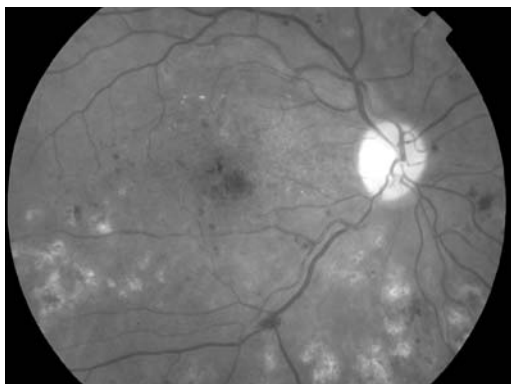


Fig. 1:  
Retinografía OD.

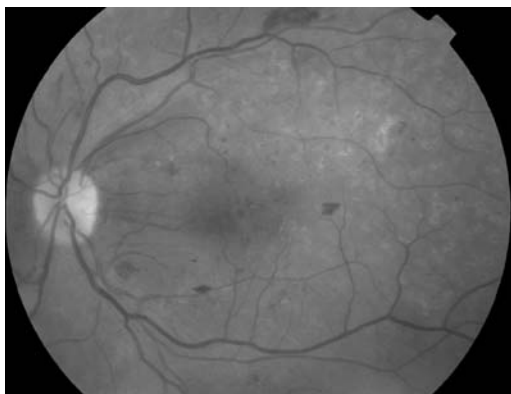


Fig. 2:  
Retinografía OI.

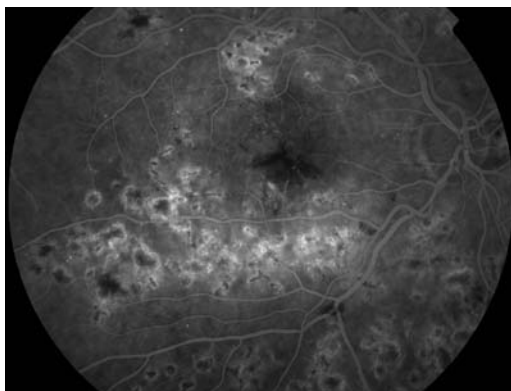


Fig. 3:  
Angiofluoresceíngrafía OD.

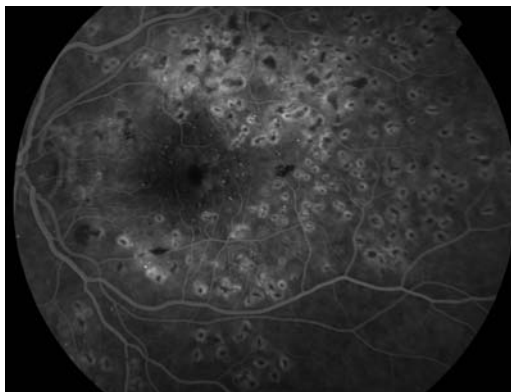


Fig. 4:  
Angiofluoresceíngrafía OI.

## INTRODUCCIÓN

El edema macular es la principal causa de disminución de la agudeza visual en pacientes con retinopatía diabética (1). La OCT es una herramienta útil y eficaz en el diagnóstico y seguimiento de estos casos (2-6).

## CASO CLÍNICO

Paciente varón de 66 años que acude a nuestro centro por pérdida progresiva de visión en ambos ojos (AO) agravada en el último año. Como antecedentes presentaba una diabetes mellitus tipo-II de 12 años de evolución, retinopatía y maculopatía diabética e hipertensión arterial. Hace un año y medio fue intervenido de extracción de cataratas en AO mediante facoemulsificación con implante de LIO en cámara posterior. Tres meses más tarde se le practicó fotocoagulación retiniana con láser de argón en AO. Actualmente está en tratamiento con insulina, complejos polivitamínicos y antioxidantes.

En la exploración oftalmológica su agudeza visual (AV) corregida en el ojo derecho (OD) era de 0,2 y n.º 3 y de 0,6 n.º 1 en el ojo izquierdo (OI), asociada a metamorfopsia vertical y horizontal en el OD; pseudofaquia correcta y la presión intraocular era de 19 mmHg en AO. En el examen del fondo de ojo observamos un edema macular clínicamente significativo en OD, microaneurismas, microhemorragias y algunos exudados duros en polo posterior de AO (figs. 1 y 2).

La angiografía con fluoresceína (AGF) (figs. 3 y 4) demuestra la existencia de múltiples cicatrices dispersas debido a la fotocoagulación en polo posterior de AO, observándose edema macular difuso en el OD.

En la OCT se evidencia un edema macular en OD con una tracción vitreo-macular en el área foveal (figs. 5 y 6), por lo que se decide realizar tratamiento quirúrgico mediante vitrectomía vía pars plana (VPP) disecando completamente la hialoides posterior con el objetivo de liberar la tracción. La OCT de control a los dos días de la cirugía confirma la eliminación de la tracción vitreo-macular (figs. 7 y 8).

## DISCUSIÓN

El EMD es la principal causa de disminución de la agudeza visual en pacientes con retinopatía diabética (1). Aunque el diagnóstico clínico se puede realizar mediante la oftalmoscopia indirecta y la biomicroscopía, la OCT se muestra como una prueba diagnóstica no invasiva que proporciona imágenes de cortes retinianos longitudinales en diferentes puntos transversales de alta resolución (2-6).

La VPP con peeling de la hialoides posterior se propone como opción terapéutica para los pacientes con EMD ya que elimina la causa patogénica del mismo: las tracciones axiales y tangenciales producidas por la hialoides posterior (7,8).

La OCT nos aporta una valiosa información tanto cuantitativa como cualitativa del edema macular, sobre todo en los casos con componente traccional, lo que nos permite realizar su diagnóstico y posterior seguimiento tras el tratamiento de una manera precisa.

Por todo esto, como ha ocurrido en nuestro caso, consideramos que la OCT es de utilidad en el diseño del protocolo quirúrgico en los pacientes afectados de EMD traccional, así como en su seguimiento, puesto que nos permite cuantificar la evolución del mismo de una manera no invasiva.

## BIBLIOGRAFÍA

1. Ferris FL, Podgor MJ, Davis MD. Macular Edema in Diabetic Retinopathy Study Patients. The Diabetic Retinopathy Study Research Group. Report No. 12. *Ophthalmology* 1987; 94: 754-760.
2. Panozzo G, Gusson E, Parolini B, Mercanti A. Role of OCT in the diagnosis and follow up of diabetic macular edema. *Semin Ophthalmol* 2003; 18: 74-81.
3. Browing DJ, McOwen MD, Bowen RM Jr, O'Marah TL. Comparison of the clinical diagnosis of diabetic macular edema with diagnosis by optical coherence tomography. *Ophthalmology* 2004; 111: 712-715.
4. Brown JC, Solomon SD, Bressler SB, et al. Detection of diabetic foveal edema: contact lens biomicroscopy compared with optical coherence tomography. *Arch Ophthalmol* 2003; 122: 330-335.
5. Kang SW, Park CY, Ham DI. The correlation between fluorescein angiographic and optical coherence tomography features in clinically significant diabetic macular edema. *Am J Ophthalmol* 2004; 137: 313-322.
6. Massin P, Duguid G, Erginay A et al. Optical coherence tomography for evaluating diabetic macular edema before and after vitrectomy. *Am J Ophthalmol* 2003; 135: 169-177.
7. Lewis H, Abrams GW, Blumenkranz MS, Sporn RV. Resolution of diabetic macular edema associated with a thickened and taut premacular posterior hyaloid after vitrectomy. *Ophthalmology* 1991; 98: 146.
8. Stefaniotou M, Aspiotis M, Kalageropoulos C, et al. Vitrectomy results for diffuse diabetic macular edema with and without inner limiting membrane removal. *Eur J Ophthalmol* 2004; 14: 137-142.

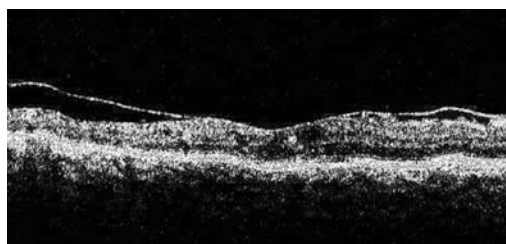

Fig. 5: OCT prequirúrgica de OD a 30°. Se observa edema y tracción vítreo-macular.

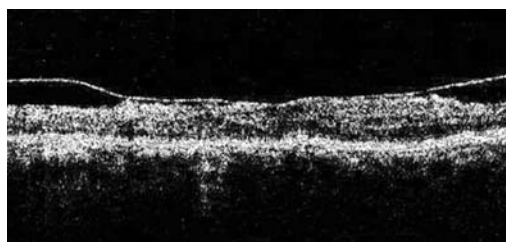


Fig. 6: OCT prequirúrgica de OD a 90°. Se observa edema y tracción vítreo-macular.

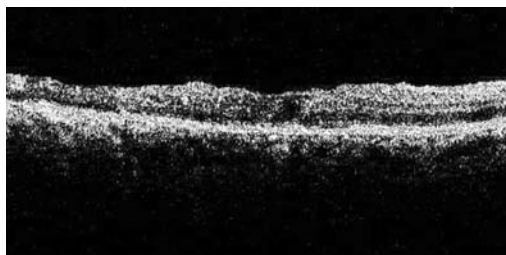

Fig. 7: OCT postquirúrgica de OD a 30°. No se observa la tracción vítreo-macular y disminuye el edema.

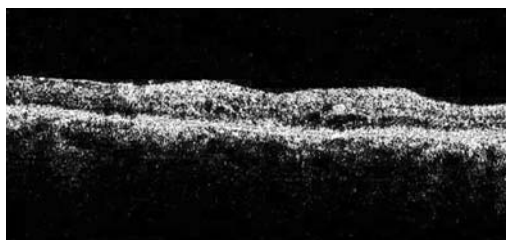


Fig. 8: OCT postquirúrgica de OD a 90°. No se observa la tracción vítreo-macular y disminuye el edema.