

# Conjuntivitis por *Neisseria gonorrhoeae*. Una entidad olvidada

## *Conjunctivitis by Neisseria gonorrhoeae. An forgotten entity*

ROCHA P<sup>1</sup>, CAPOTE E<sup>1</sup>, CUERVO M<sup>2</sup>, ABREU JA<sup>3</sup>

### RESUMEN

**Caso clínico:** Paciente mujer de 21 años remitida a nuestro hospital por su médico de familia con el diagnóstico de conjuntivitis aguda purulenta bilateral, por no responder al tratamiento con gentamicina y dexametasona tópicos. Como antecedentes personales refiere que es alérgica a las cefalosporinas.

Se remiten muestras de la secreción conjuntival al servicio de microbiología, y se pauta tratamiento empírico con ofloxacino y cloranfenicol tópicos, y por vía enteral con ciprofloxacino, betametasona y dexclorfeniramina.

En el cultivo se identifica *Neisseria Gonorrhoeae*, y el antibiograma demuestra resistencia al ciprofloxacino y tetraciclinas.

**Discusión:** Se considera la importancia del estudio microbiológico en las conjuntivitis purulentas hiperagudas, y se discute el tratamiento cuando existe resistencia a ciprofloxacino y tetraciclinas y antecedente de alergia a las cefalosporinas.

**Palabras clave:** Conjuntivitis, *Neisseria Gonorrhoeae*, cefalosporinas, cepacilina, azitromicina.

### ABSTRACT

**Case report:** 21-year-old woman submitted to our hospital by her GP because of a purulent acute conjunctivitis, with no response to topical treatment with gentamicine and dexamethasone. She refers an allergy to cephalosporin.

We send samples of the conjunctiva secretion to the microbiology service, and begin an empirical treatment with topical ofloxacin and chloramphenicol and with oral ciprofloxacin, betamethasone and dexchlorpheniramine.

---

Hospital Universitario de Canarias. Tenerife. España.

<sup>1</sup> Licenciado en Medicina. Servicio de Oftalmología.

<sup>2</sup> Doctora en Medicina. Servicio de Microbiología.

<sup>3</sup> Doctor en Medicina. Servicio de Oftalmología.

Correspondencia:

Pedro Rocha Cabrera

Hospital Universitario de Canarias

Servicio de Oftalmología

Carretera La Cuesta-Taco, s/n

38320 La Laguna (Tenerife)

procha975@yahoo.es

In the culture *Neisseria Gonorrhoeae* is identified, and the antibiogram shows resistance to ciprofloxacin and tetracycline.

**Discussion:** We consider the importance of a microbiological study with cases of purulent acute conjunctivitis. We also discuss the treatment options when there is a resistance to ciprofloxacin and tetracycline and an allergy to cephalosporin.

**Key words:** Conjunctivitis, *Neisseria Gonorrhoeae*, cephalosporin, cefacilin, azithromycin.

## INTRODUCCIÓN

La conjuntivitis por *Neisseria Gonorrhoeae* o gonocócica (CG) es una entidad actualmente inusual debido a la prevención de las enfermedades de transmisión sexual (ETS) por los métodos de barrera.

La incidencia de CG disminuyó en los países industrializados en los últimos 20 años, observándose un incremento de la misma en la última década. En el año 2007 se notificaron al Centro Nacional de Epidemiología 1698 casos de infección gonocócica en nuestro país (1).

Presentamos el caso de una conjuntivitis aguda purulenta bilateral por *Neisseria*

*Gonorrhoeae*, considerando la importancia del estudio microbiológico en las mismas para confirmar el agente etiológico y ajustar el tratamiento al perfil de sensibilidad antibiótica del germen identificado.

## CASO CLÍNICO

Paciente mujer de 21 años remitida a nuestro hospital por su médico de familia con el diagnóstico de conjuntivitis aguda purulenta bilateral, por no responder al tratamiento tópico con la asociación de gentamicina y dexametasona ni con la asociación de neomicina, polimixina y gramicidina. Como ante-

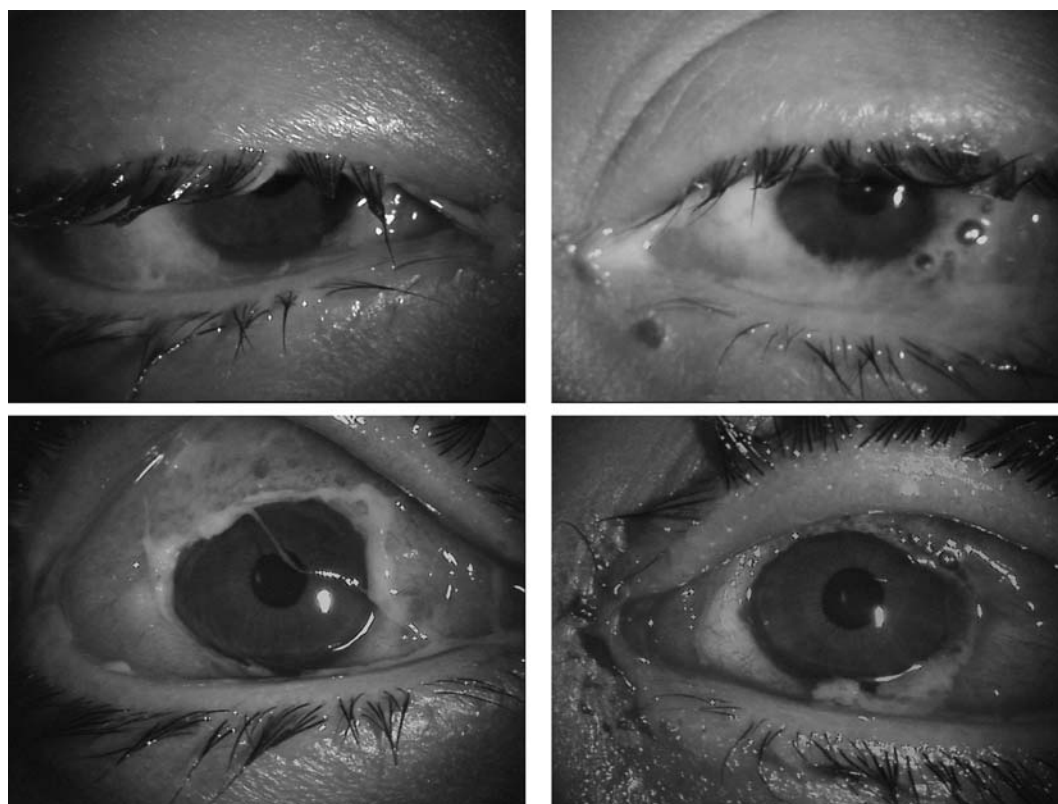


Fig. 1: En ambos ojos existe edema palpebral severo y abundante secreción purulenta.

cedentes personales la paciente refiere que es alérgica a las cefalosporinas.

En la exploración presenta clínica en ambos ojos de edema palpebral severo, abundante secreción purulenta, y epitelitis con lesión superior yuxtalímbica en la córnea de ojo derecho (OD) que implica capas profundas del estroma, no observándose ésta en el ojo izquierdo (OI) (fig. 1). Se remiten muestras de la secreción conjuntival al servicio de microbiología, y se pauta tratamiento empíri-

co con ofloxacino y la asociación cloranfenicol y dexametasona tópicos en horas alternas, con limpieza previa de las secreciones con suero fisiológico, y por vía enteral con ciprofloxacino, betametasona y dexclorfeniramina.

En el cultivo se identifica *Neisseria Gonorrhoeae* (fig. 2), y el antibiograma demuestra resistencia al ciprofloxacino y tetraciclinas. Discutidos los resultados con el Servicio de Microbiología dado que la paciente es alérgica a las cefalosporinas, se decide continuar con el tratamiento tópico establecido, y se añade doxiciclina 100 mg cada 24 horas 7 días y cepacilina 1.200.000 UI IM en dosis única. La paciente es valorada por el Servicio de Ginecología, el cual no modifica el tratamiento indicado.

La paciente presenta una respuesta adecuada al tratamiento con progresiva disminución del edema palpebral y disminución de las secreciones, iniciándose la epitelización de la lesión corneal del OD y mejoría importante del OI (fig. 3). A la semana de tratamiento se

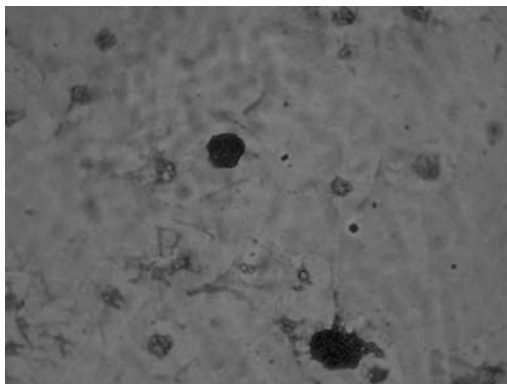


Fig. 2: Tinción de Gram. Se observa la presencia de diplococcus gram negativos, leucocitos polimorfonucleares y detritus celulares.

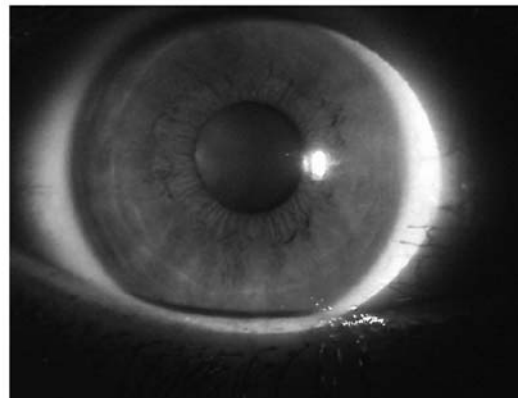
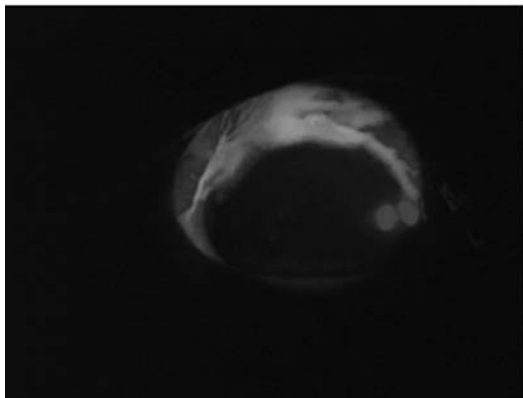
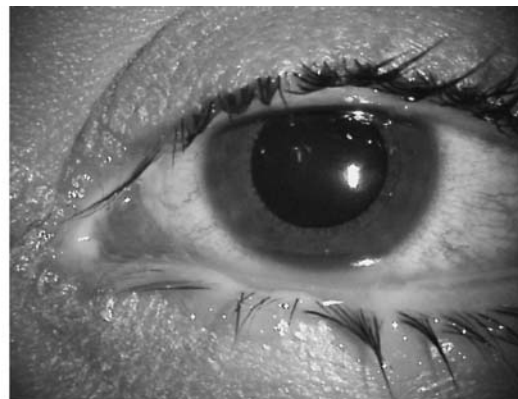
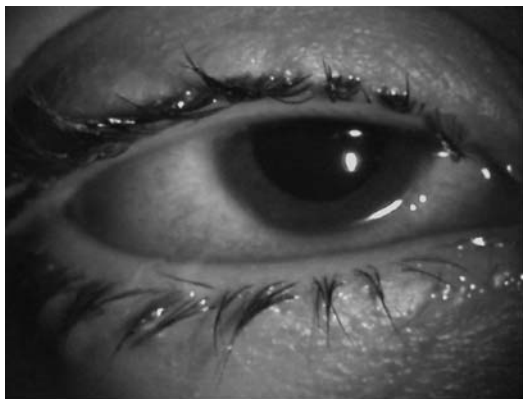


Fig. 3: Se observa mejoría de la clínica en ambos ojos, destacando la ulceración corneal yuxtalímbica superior en el OD.

observa como progresa la epitelización corneal en el OD (fig. 4), observándose a las 2 semanas progreso de la epitelización y conjuntivalización de la lesión (fig. 5). La paciente sigue evolucionando favorablemente no presentando secreciones a las 3 semanas de inicio del tratamiento, con epitelización total de la lesión de la córnea del OD (fig. 6) con agudeza visual actual de 0,8 en ojo derecho y 0,5 en ojo izquierdo.

## DISCUSIÓN

La CG por *Neisseria Gonorrhoeae* (NG) –diplococo Gram negativo– en ocasiones evoluciona con afectación corneal por la producción de enzimas proteolíticas (2), con adelgazamiento de la misma que a veces puede dar lugar a la perforación espontánea.

En las conjuntivitis purulentas hiperagudas se debe realizar de forma sistemática un estudio microbiológico de la secreción conjuntival para confirmar el agente etiológico y ajustar el tratamiento al perfil de sensibilidad antibiótica del germen identificado.

Las CG necesitan tratamiento tópico y sistémico a diferencia de otras conjuntivitis bacterianas que habitualmente curan solo con tratamiento tópico. Actualmente el tratamiento de elección de las infecciones por NG –debido al incremento de la resistencia a la penicilina– inicialmente es con cefalosporinas (2), siendo una alternativa en los pacientes con alergia demostrada a las mismas el uso de espectinomicina intramuscular –actualmente de difícil disponibilidad en nuestro país– y las quinolonas de segunda generación (3). Para el tratamiento de la CG es una opción válida el uso tópico de la combinación de cloranfenicol con ofloxacino; también es importante la realización de lavados frecuentes de la superficie ocular para eliminar la secreción purulenta compuesta de células inflamatorias, enzimas proteolíticas y detritus celulares, sustancias todas ellas tóxicas especialmente para la córnea.

La concentración inhibitoria mínima expresa la mínima cantidad de antibiótico necesaria para impedir el crecimiento bacteriano y viene expresada en  $\mu\text{g/ml}$  (4).

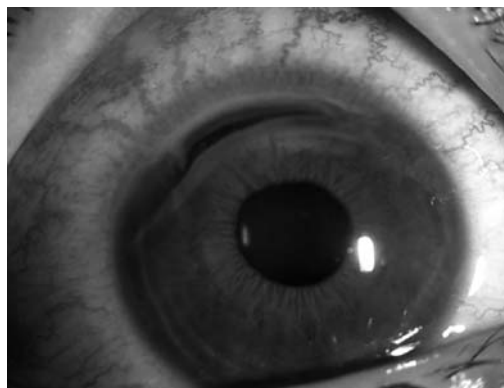


Fig. 4: Tras una semana de tratamiento se inicia la epitelización de la lesión corneal en el OD.

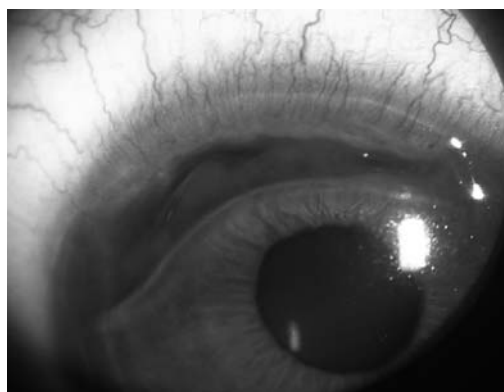


Fig. 5: En la segunda semana de tratamiento progresa la epitelización de la lesión corneal en el OD con conjuntivalización de la misma.

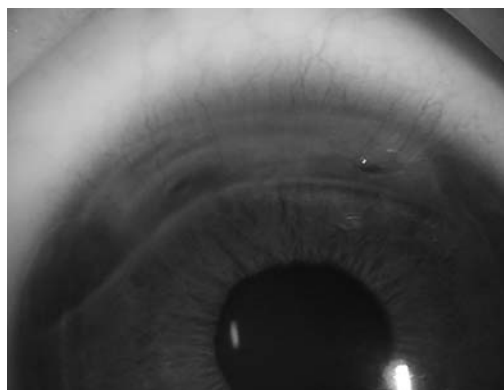


Fig. 6: A las tres semanas de tratamiento se consigue la total epitelización de la lesión corneal del OD.

En nuestro caso el antibiograma mostró resistencia intermedia para la penicilina, al ciprofloxacino y a las tetraciclinas, así como sensibilidad a la cefotaxima y cefoxitina, estando éstas contraindicadas en nuestra paciente debido a su alergia a las cefalosporinas, por lo que decidimos instaurar el tratamiento con cepacilina. En el antibiograma de nuestra paciente no fue incluido el ofloxacino

y sí el ciprofloxacino por sistemática del Servicio de Microbiología, mostrándose resistencia a este último. El ofloxacino como el resto de las fluoroquinolonas, tiene buena actividad frente a bacterias gram (-) como las Neisserias, y es activa frente a Chlamydias, por lo que al tratarse de otra molécula y dada la buena evolución de la paciente antes de conocer el antibiograma, se consideró seguir con su uso pensando en cubrir la posible infección por éstas.

En cuanto a la resistencia a las tetraciclinas, es posible que ésta sea cruzada entre los diferentes fármacos que componen dicha familia, si bien la doxiclina y la minociclina pueden continuar siendo activas dado que, al ser más lipófilas que otras tetraciclinas, pueden penetrar en el interior del citoplasma bacteriano sin necesidad del sistema de transporte (5). Como en un tercio de los pacientes con CG puede observarse también la presencia de *chlamydia trachomatis*, entendimos que era oportuna la asociación de la doxiclina.

El diagnóstico diferencial de las CG (6) debe hacerse con: *staphylococcus aureus*, *streptococcus pneumoniae*, *neisseria meningitidis*, *haemophilus influenza*, *chlamydia trachomatis* y especies coliformes.

Si la CG no se trata adecuadamente puede aparecer una ulceración marginal inicialmen-

te en el surco lleno de secreciones entre la conjuntiva inflamada y en la zona yuxtalímbica de la córnea, que puede evolucionar hasta formar un anillo ulceroso o bien una ulceración central que da lugar rápidamente a una perforación y endoftalmitis (7).

## BIBLIOGRAFÍA

1. Instituto de Salud Carlos III, Centro Nacional de Epidemiología. Ministerio de Ciencia e Innovación. Infecciones de transmisión sexual Enero 2009. [www.isciii.es/htdocs/pdf/its.pdf](http://www.isciii.es/htdocs/pdf/its.pdf) (consulta hecha el 28/marzo/2009).
2. Enfermedades infecciosas Principios y práctica. Mandell, Douglas y Bennet. (Volumen II). EEUU; Elsevier año 2006: 1392.
3. American Medical Association. Oftalmología. Daniel H.Gold, Richard Alan Lewis. EEUU; Marbán año 2006: 113-114.
4. Manual práctico de Microbiología. Carlos Garnazo, Ignacio López Goñi, Ramón Díaz. España; Masson año 2005; 21: 127.
5. Azanza JR, Honorato J, Mediavilla A. Tetraciclinas, cloranfenicol y otros antibióticos. En: Farmacología humana (3.ª edición). Jesús Flórez. España; Masson año 1997; cap 67: 1131-1144.
6. Grayson's diseases of the cornea. Robert C. Arffa, Robert C. Arffa Merrill Grayson. Elsevier. EEUU. 4.ª edición. Capítulo 7: 125-156.
7. Oftalmología Clínica. Jack J.Kanski. Reino Unido; Elsevier año 2004; 67-68.