

# Mixoma subconjuntival. A propósito de un caso

## *Subconjunctival myxoma. Case report*

ZANETTI LLISA MR<sup>1</sup>, MEDINA RIVERO F<sup>1</sup>, GARCÍA-DELPECH S<sup>2</sup>

### RESUMEN

**Introducción:** El mixoma subconjuntival es una entidad muy poco frecuente. Los mixomas se presentan comúnmente en otros tejidos blandos como el corazón, los senos paranasales y los músculos, pero rara vez se presentan en las estructuras perioculares.

**Caso clínico:** Presentamos el caso de un varón de 34 años de edad con mixoma subconjuntival en ojo derecho, sin afectación extraocular mixomatosa y tratado quirúrgicamente.

**Discusión:** El mixoma es un tumor benigno y raro. Usualmente los mixomas de conjuntiva suelen ser circunscritos y fácilmente resecables en su totalidad. Pueden aparecer solos o englobados dentro de otras patologías.

**Palabras clave:** Mixoma subconjuntival, conjuntiva, tumor benigno.

### SUMMARY

**Introduction:** Subconjunctival myxoma is a rare entity. Myxomas commonly arise in other soft tissues like the heart, sinus and muscles, but it rarely occurs in periocular structures.

**Case report:** We present a 34-year-old man with a subconjunctival myxoma in his right eye, without extraocular myxomatous expression and treated surgically.

**Discussion:** Myxoma is a rare benign tumor. Conjunctival myxomas are usually circumscribed and easily isolated. They can appear alone or associated with other diseases.

**Key words:** Myxoma subconjunctival, conjunctiva, benign tumor.

---

### INTRODUCCIÓN

El mixoma es un tumor benigno que probablemente deriva del mesénquima primitivo. Se caracteriza histológicamente por abun-

dante material mucoide y una red laxa de fibras de reticulina y células (1). La matriz del estroma es rica en glicosaminoglicanos, ácido hialurónico y escasa en colágeno y estructuras vasculares.

<sup>1</sup> Servicio de Oftalmología. Hospital Universitario de Gran Canaria Dr. Negrín.

<sup>2</sup> Servicio de Oftalmología. Hospital La Fe. Valencia.

Correspondencia:

María Romina Zanetti Llisa

Bco. de la Ballena s/n. 35019. Las Palmas

romi\_z@hotmail.com

## CASO CLÍNICO

Presentamos el caso de un varón de 34 años de edad y raza blanca con una lesión no dolorosa en ojo derecho de varios meses de evolución, sin signos inflamatorios, ni disminución de la agudeza visual.

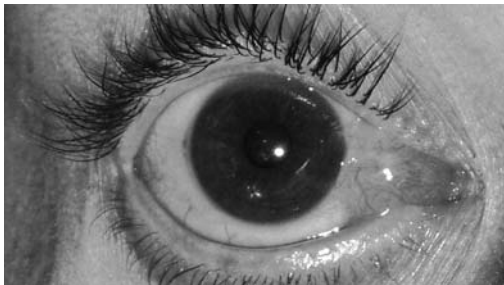
En la exploración clínica la agudeza visual era de la unidad en ambos ojos (A.O.) y la motilidad ocular extrínseca se encontraba conservada. La lámpara de hendidura reveló una lesión viscosa de color rosa, bien adherida y vascularizada, ubicada en conjuntiva bulbar nasal de ojo derecho.

El resto de la exploración oftalmológica se encontraba dentro de la normalidad. Es de destacar que el paciente no tenía historia previa alguna de traumatismo ocular ni patología conjuntival.

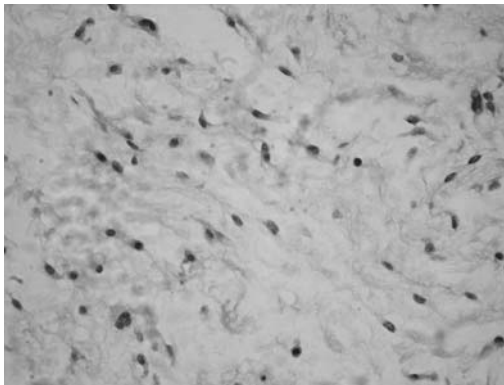
Dada la sospecha de lesión mixomatosa se decide realizar bajo anestesia local la disección de dicha tumoración, observándose intraquirúrgicamente una masa gelatinosa que contactaba con el músculo recto medio. El análisis realizado por el Servicio de Anatomía Patológica fue informado como mixoma.

El paciente se recuperó rápidamente y no ha habido ninguna recurrencia hasta ahora.

*Fig. 1: Segmento anterior del ojo derecho mostrando una masa color rosa, gelatinosa y vascularizada sobre conjuntiva nasal.*



*Fig. 2: El estroma hipocelular contiene fibras de colágeno delicado (hematoxilina-eosina, x50).*



## DISCUSIÓN

El mixoma es un tumor benigno y raro que puede afectar en el territorio oftalmológico a los párpados y con menor frecuencia a la conjuntiva (2). En una revisión realizada por Shields et al. sobre 1.643 pacientes con lesiones conjuntivales encontraron 1 solo caso de mixoma (0,001%) (3).

En la búsqueda bibliográfica realizada por nosotros, sólo hemos encontrado 22 casos en la literatura inglesa sobre el mixoma de la conjuntiva (4). Este tumor usualmente aparece en adultos y es poco común en niños pequeños. La edad media de estos 22 casos fue de 48 años de edad (mediana de años de edad: 50 años, rango de edad: 18-80 años), y 2 pacientes (9%) fueron menores de 20 años. Ambos sexos se vieron afectados igualmente.

El mixoma subconjuntival es típicamente descrito como una masa bien delimitada, amarillo-rosa, translúcida, quística y/o sólida. Éste varía clínica e histopatológicamente en algunos aspectos de los mixomas extraoculares de tejidos blandos. A diferencia de éstos, el mixoma subconjuntival usualmente contiene quistes.

Debido a su rareza, el mixoma subconjuntival puede simular tumores de conjuntiva tales como histiocitoma fibroso, hiperplasia linfoide reactiva, nevus amelanótico, melanoma amelanótico, carcinoma de células escamosas, lipomas y quistes entre otros (5), por lo que el oftalmólogo no debería de olvidar realizar el diagnóstico diferencial con dichas entidades.

El mixoma subconjuntival puede aparecer como una enfermedad localizada o como componente del Complejo de Carney, que incluye mixomas cutáneos y cardíacos, lesiones pigmentadas múltiples y alteraciones endocrinológicas (6). También lo podemos encontrar dentro del Síndrome de Mazabraud (displasia fibrosa del hueso y mixoma intramuscular) y del Síndrome de McCune-Albright (manchas café con leche y bocio multinodular). Los pacientes con Complejo de Carney deben someterse a una evaluación sistémica incluyendo ecografía, tomografía computarizada o resonancia magnética nuclear, ecografía testicular, analítica del

nivel de hormonas TSH, adenocorticotropa, de crecimiento y estudios genéticos si fuese posible (análisis del gen en el cromosoma PRKAR1A 17q2). Ninguno de los 22 casos anteriormente citados de mixomas subconjuntivales se asociaron con los síndromes de Mazabraud o de McCune-Albright (7).

El manejo preferente del mixoma subconjuntival es la biopsia escisional completa. De los 22 casos publicados ninguno recidivó ni sufrió transformación maligna tras su resección. Su recurrencia puede estar relacionada a una insuficiente resección, a la multicentricidad o a la predisposición genética (8).

## BIBLIOGRAFÍA

1. Carney JA, Gordon H, Carpenter PC, ShenoyBV, Go VL. The complex of myxomas, spotty pigmentation and endocrine overactivity. *Medicine (Baltimore)*. 1985; 64: 270-283.
2. De Gottrau P et al. Conjunctival myxoma. A propos of an anatomico-clinical case. *J Fr Ophthalmol* 1995; 18: 481-483.
3. Shields CL, Demirci H, Karatza EC, Shields JA. Clinical survey of 1643 melanocytic and nonmelanocytic conjunctival tumors. *Ophthalmology*. 2004; 111: 1747-1754.
4. Ffooks OO. Myxoma of the conjunctiva. *Br J Ophthalmol*. 1962;46:374-377. Doughman DJ, Wenk RE. Epibulbar myxoma. *Am J Ophthalmol*. 1970;69:483-485. Stafford WR. Conjunctival myxoma. *Arch Ophthalmol*. 1971; 85: 443-444.
5. Shields JA, Shields CL. Fibrous, neural, xanthomatous and myxomatous tumors. In: Shields JA, Shields CL, eds. *Atlas of Eyelid and Conjunctival Tumors*. Philadelphia, Pa: Lippincott Williams & Wilkins; 1999; 277-288.
6. Carney JA, Gordon H, Carpenter PC, ShenoyBV, Go VL. The complex of myxomas, spotty pigmentation and endocrine overactivity. *Medicine (Baltimore)*. 1985; 64: 270-283.
7. Carney JA. Carney complex: the complex of myxomas, spotty pigmentation, endocrine overactivity, and schwannomas. *Semin Dermatol*. 1995; 14: 90-98.
8. Kennedy RH, Waller RR, Carney JA. Ocular pigmented spots and eyelid myxomas. *Am J Ophthalmol*. 1987; 104: 533-538.
9. Ffooks OO. Myxoma of the conjunctiva. *Br J Ophthalmol*. 1962; 46: 374-377.