

Hemorragia macular simultánea al uso de Tadalafilo (Cialis®): ¿relación casual o causal?

Macular hemorrhage simultaneous to treatment with Tadalafil (Cialis®): cause or coincidence?

SOLÉ-GONZÁLEZ L¹, ABREU-GONZÁLEZ R¹, ABREU-REYES P¹, ABREU-REYES JA²

RESUMEN

Caso clínico: El tadalafilo es un inhibidor selectivo de la fosfodiesterasa tipo-5 de la guanosina cíclica, utilizado para el tratamiento de la disfunción eréctil.

Presentamos un caso clínico de hemorragia macular monocular simultánea al uso de tadalafilo vía oral en un paciente en el contexto de una relación sexual. Tras seguir un tratamiento conservador el paciente recupera la agudeza visual quedando como secuela un pseudoagujero macular.

Discusión: El tadalafilo es un fármaco de creciente popularidad para el tratamiento de la disfunción eréctil y como coadyuvante de la relación sexual, pudiendo en pacientes con factores de riesgo favorecer la aparición de patología vascular retinina, por lo que su uso debe ser mediante prescripción médica.

En patologías como la descrita, si disponemos de medios exploratorios como la OCT, la actuación quirúrgica pudiera ser diferida y estar supeditada a la información progresiva que nos vayan proporcionando las diferentes exploraciones, asociado ello a la evolución funcional del paciente.

Palabras clave: Hemorragia macular, tadalafilo, valsalva, OCT, pseudoagujero macular.

SUMMARY

Case report: Tadalafil is a phosphodiesterase type 5 (PDE 5) inhibitor of guanosine cyclic, used to treat the erectile dysfunction. We report a case of monocular macular hemorrhage associated with the use of oral tadalafil in a patient during sexual intercourse. After conservative treatment the patient recovered his visual acuity, with a pseudo-macular hole remaining. This article discusses the usefulness of OCT as a tool for assessing the photoreceptor outer and inner segments, and correlate the findings with the patient's final visual prognosis. Finally we conclude that Tadalafil may be a risk factor in the onset of the disease described in patients with a high response to phosphodiesterase type-5.

Discussion: Tadalafil is an increasingly popular drug for the treatment of the erectile dysfunction and as an adjunct to sex, in patients with risk factors it can favor the development

¹ Servicio de Oftalmología. Hospital Universitario La Candelaria (Institución responsable). Tenerife. España

² Servicio de Oftalmología. Hospital Universitario de Canarias. Tenerife. España

Correspondencia:

Rodrigo Abreu González rodrigoabreug@gmail.com

Servicio de Oftalmología. Hospital Universitario Ntra. Sra. de La Candelaria.
Carretera Del Rosario, 145. 38009-Santa Cruz De Tenerife. España.

of macular hemorrhage, so it should be used with a prescription. In conditions such as the ones described, if we have exploratory media as OCT, the surgical intervention should be deferred and we should analyse the development of the patient with different scans to assess the patient's functional outcome.

Key words: Macular hemorrhage, tadalafil, valsalva, OCT, macular pseudohole.

INTRODUCCIÓN

La causa más frecuente de hemorragia macular es la neovascularización coroidea (1), estando la misma asociada especialmente a la degeneración macular asociada a la edad (DMAE). Sin embargo, las hemorragias maculares pueden aparecer en el contexto de múltiples afecciones oculares y sistémicas: retinopatía por maniobras de valsalva (2), macroaneurisma arterial retiniano, tras traumatismos, síndrome de Terson, enfermedad de Eales, obstrucción venosa de la retina, retinopatía diabética, retinopatía hipertensiva, discrasias sanguíneas, y en el síndrome del niño maltratado.

En este artículo presentamos un caso clínico de hemorragia macular monocular asociada al uso de tadalafilo vía oral en un paciente en el contexto de una relación sexual, y la correlación de los hallazgos en la tomografía de coherencia óptica (Cirrus- HD OCT, Carl Zeiss Meditec, Dublin, CA) con el pronóstico visual.

CASO CLÍNICO

Varón de 61 años de edad que acude a su oftalmólogo urgente refiriendo visión de una mancha roja por su ojo izquierdo (OI) de 2 horas de evolución, coincidiendo con una relación sexual con ingesta previa de tadalafilo (Cialis®, Lilly and Company, Indianapolis, Indiana). En la anamnesis se recogen antecedentes oftalmológicos de estrabismo convergente de ojo derecho (OD) diagnosticado a los 4 años, y generales de hipercolesterolemia en tratamiento específico desde hace 11 años; no fumador y bebedor ocasional.

En la exploración ocular presenta una agudeza visual mejor corregida (AVmc) en OD de 0,8 y en OI de contar dedos a 2 metros. La biomicroscopia está dentro de la normalidad en ambos ojos (AO). La presión intraocular (PIO) observada es de 16 mmHg en AO

(Goldmann). La exploración del fondo de ojo (FO) muestra la presencia de algunas drusas en OD, observándose en OI una hemorragia macular de 2 diámetros de papila, densa, de bordes bien definidos, que se extiende en sentido nasal superior sin llegar a contactar con la papila, y sin nivel gravitacional (fig. 1). La tensión arterial es de 160/90 mmHg.

Tras informar al paciente de su patología, pronóstico, y posibilidades terapéuticas, éste opta inicialmente por un tratamiento conservador en el ámbito de una clínica privada; inicialmente se le indica tratamiento con ketorolaco tópico (Colirio Acular®, Allergan S.A.), y estreptoquinasa-estreptodonasas vía oral (Varidasa® tabletas, Industrial Farmacéutica Cantabria, S.A.). Los estudios de analítica general y coagulación resultaron normales.

El paciente acude a la revisión a los 4 días, presentando una AVmc de 0,1 en OI. La hemorragia ha disminuido de tamaño e intensidad. Al paciente se le propone cirugía endocular mediante vitrectomía 23G con inyección de tPA y SF6, para desplazar la hemorragia del área macular, pero éste, dada la mejoría que observa, prefiere seguir con el mismo tratamiento y mantener los controles. Se valora al paciente semanalmente presentando a los 27 días de la primera consulta una AV de 0,4, una reabsorción parcial de la hemorragia (fig. 2), observándose en la OCT (fig. 3) la hemorragia bajo una banda hiperreflectante que se corresponde con la membrana limitante in-

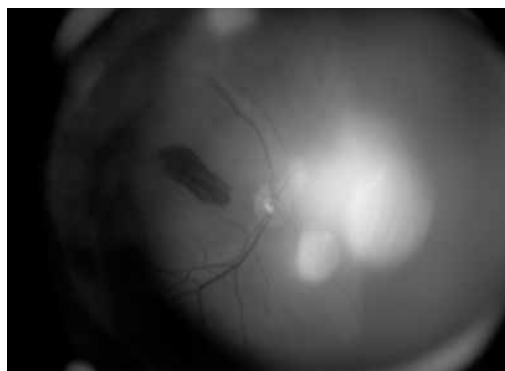


Fig. 1: Retinografía en la que se observa una hemorragia macular, densa y de bordes bien definidos, de unas horas de evolución.

terna (MLI). En esta visita también se realiza estudio del campo visual que muestra ligeras alteraciones sin patrón.

A los 2 meses de evolución –sin haber modificado el tratamiento inicial–, la AVmc del OI es de 0,8, y en el examen fundoscópico no se aprecian restos de la hemorragia. Al paciente se le indican revisiones y se suspende el tratamiento médico indicado.

En la última visita, a los 16 meses del inicio de la clínica, la AVmc del OI es de 1,0, no observándose restos de la hemorragia macular (fig. 4), observándose en la OCT (fig. 5) un pseudoagujero macular sobre la capa nuclear interna sin llegar a afectar las capas externas de la retina.

*Fig. 2:
Retinografía a los 27 días del sangrado. Se observa una disminución del tamaño de la hemorragia y la formación de fibrina en su centro.*

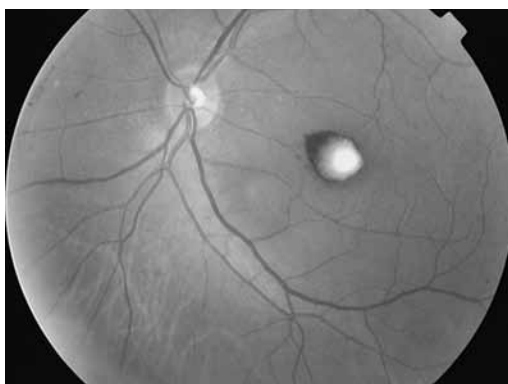
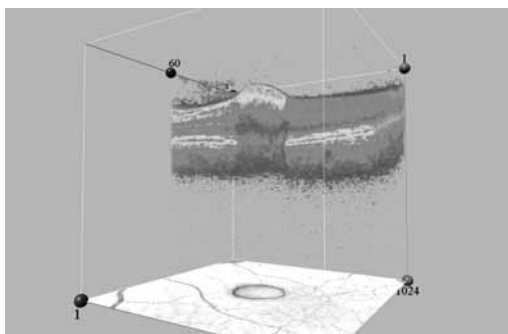
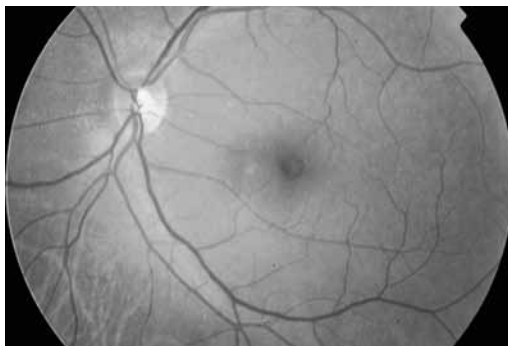


Fig. 3: Imagen de OCT en la que se aprecia bajo la MLI una convexidad hiperreflectante con pérdida del perfil macular con rápida atenuación y bloqueo sobre las capas retinianas subyacentes.



*Fig. 4:
Retinografía a los 16 meses posthemorragia. No se aprecian restos de sangre ni fibrina. Imagen compatible con un agujero macular.*



DISCUSIÓN

La decisión de adoptar una actitud conservadora ante un paciente con hemorragia macular es un dilema. Hay que tener en cuenta que la sangre en el espacio subretiniano es nociva para los fotorreceptores por la toxicidad directa del hierro, por la tracción mecánica mediada por la organización y retracción del coágulo, y por el efecto barrera que genera la sangre impidiendo el intercambio metabólico entre fotorreceptores, epitelio pigmentario de la retina y coroides, todo lo cual puede implicar una pobre recuperación funcional.

No hay consenso acerca del tratamiento de las hemorragias maculares (3). Se acepta una actitud conservadora con controles periódicos cuando nos encontramos ante hemorragias de pequeño tamaño y poco densas, dado que éstas suelen reabsorberse espontáneamente en un periodo variable entre 3 y 8 semanas. En los casos de hemorragias densas mayores a 4 diámetros de papila, se propone cirugía para su desplazamiento puesto que la reabsorción es muy lenta y pueden aparecer daños irreversibles en la mácula. Las técnicas quirúrgicas propuestas incluyen: la membranectomía quirúrgica sin vitrectomía (4), la vitrectomía con retinotomía, o la inyección intravítrea de gas con o sin activador de plasminógeno tisular (tPA) y tratamiento postural (5).

La OCT ha demostrado ser útil para localizar inicialmente el nivel de la hemorragia (6), informándonos en los estudios sucesivos sobre el proceso de reabsorción de la misma y que estructuras maculares estaban afectadas, lo que nos ayuda a predecir el posible daño funcional, así como a tomar decisiones terapéuticas. Shukla y cols (7) han encontrado una correlación significativa entre la AV final y los hallazgos en la OCT en pacientes miopes con hemorragia macular simple, observando que en los pacientes con AV final mayor de 0,7 los segmentos internos y externos de los fotorreceptores situados bajo la hemorragia macular, estaban intactos durante y tras la reabsorción de la misma, mientras que en los pacientes con AV menor de 0,7 los segmentos de fotorreceptores estaban dañados. En nuestro paciente, que actualmente tiene una AVmc de 1,0, la OCT nos ha permitido desde el primer momento definir el tamaño y densidad de la hemorragia así como su localización bajo la membrana limitante interna, observándose como los segmentos –interno y externo– de los fotorreceptores estaban respetados.

Existen casos publicados de hemorragias maculares por maniobras de Valsalva durante una relación sexual (8); sin embargo, no hemos encontrado referencias a la producción de la misma asociada a la toma previa de tadalafilo, como en el caso de nuestro paciente. En relación a este fármaco la FDA (Food and Drug Administration) reconoció en 2005 que el uso del mismo aumentaba el riesgo de desarrollar neuropatía óptica isquémica anterior no arterítica (9), pero no ha reconocido la implicación de este fármaco en casos publicados de coriorretinopatía central serosa, alteraciones vasculares como oclusión de la arteria ciliarretiniana de la retina y oclusión de la vena central de la retina (10), o hemorragias cerebrales durante relaciones sexuales (11-13). Esto es debido a que muchos de los pacientes tenían factores de riesgo subyacentes: mayores de 50 años, diabetes mellitus, hipertensión arterial, enfermedad coronaria, hiperlipidemia, y tabaquismo.

En nuestro paciente se demuestra el papel de la OCT no sólo como método diagnóstico topográfico de la retina, sino como un instrumento al que recurrir para valorar los segmentos internos y externos de los fotorreceptores y correlacionar los hallazgos con el pronóstico visual.

El tadalafilo es un fármaco de creciente popularidad para el tratamiento de la disfunción eréctil y como coadyuvante de la relación sexual, pudiendo en pacientes con factores de riesgo favorecer la aparición de patología vascular retiniana por lo que su uso debe ser mediante prescripción médica.

En conclusión, en patologías como la descrita, si disponemos de medios exploratorios como la OCT, la actuación quirúrgica pudiera ser diferida y estar supeditada a la información progresiva que nos vayan proporcionando las diferentes exploraciones, asociado ello a la evolución funcional del paciente.

BIBLIOGRAFÍA

1. Tennant M, Borrillo J, Regillo C. Management of submacular hemorrhage. *Ophthalmol Clin North Am.* 2002; 15: 445-52.
2. AhmabAbadi MN, Karkhaneh R, Mirshahi A, Lashay A, et al. Premacular Hemorrhage in Valsalva Retinopathy: A Study of 21 Cases. *Iranian Journal of Ophthalmology* 2009; 21(3): 11-16.
3. De Maeyer K, Ginderdeuren R, Postelmans L, Stalmans P, Calster J. Sub-inner limiting mem-

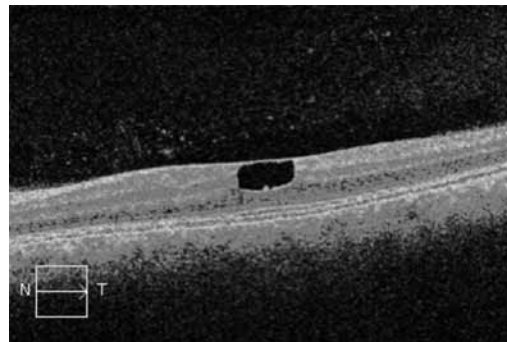


Fig. 5: Imagen de OCT a los 16 meses de la hemorragia. Observamos un pseudoagujero macular localizado sobre la capa nuclear externa sin afectar a las capas externas de la retina.

- brane haemorrhage: causes and treatment with vitrectomy. *Br J Ophthalmol* 2007; 91: 869-872.
4. Wu TT, Chuang CT, Sheu SJ, Chiou YH. Non-vitrectomizing vitreous surgery for premacular haemorrhage. *Acta Ophthalmologica* 2009. (Advanced online publication 16 September 2009). Doi: 10.1111/j.1755-3768.2009.01642.x.
5. Hillenkamp J, Surguch V, Framme C, Gabel VP, Sachs HG. Management of submacular hemorrhage with intravitreal versus subretinal injection of recombinant tissue plasminogen activator. *Graefes Arch Clin Exp Ophthalmol.* 2010; 248 (1): 5-11.
6. Moriyama M, Ohno-Matsui K, Shimada N, Hayashi K, Kojima A, Yoshida T, Tokoro T, Mochizuki M. Correlation between visual prognosis and fundus autofluorescence and optical coherence tomographic findings in highly myopic eyes with submacular hemorrhage and without choroidal neovascularization. *Retina* 2011 Jan; 31(1): 74-80.
7. Shukla D, Naresh KB, Kim R. Optical Coherence Tomography Findings in Valsalva Retinopathy. *Am J Ophthalmol* 2005; 140: 134-136.
8. Friberg TR, Braunstein RA, Bressler NM. Sudden visual loss associated with sexual activity. *Arch Ophthalmol.* Jun 1995; 113 (6): 738-42.
9. Andrew G. Lee, MD and Nancy J. Newman, MD. Erectile Dysfunction Drugs and Nonarteritic Anterior Ischemic Optic Neuropathy. *Am J Ophthalmol*, 2005 Oct; 140(4): 723-4.
10. Gedik S, Yilmaz G, Akova YA. Sildenafil-associated consecutive nonarteritic anterior ischaemic optic neuropathy, cilioretinal artery occlusion, and central retinal vein occlusion in a haemodialysis patient. *Eye.* 2007; 21(1): 129-130.
11. Thomas DL Steevens, MD, Lyell K Jones, MD, Robert D Ecker, MD, and Edward M. Manno, MD. Coital hemorrhage of an Arteriovenous Malformation after Premedication with Tadalafil (Cialis). *J Stroke Cerebrovasc Dis.* 2005; 14(4): 179-181.
12. Monastero R, Pipia C, Camarda LK, et al. Intracerebral haemorrhage associated with sildenafil citrate. *J Neurol* 2001; 248: 141-142.
13. Buxton N, Flannery T, Wild D, et al. Sildenafil (Viagra) induced spontaneous intracerebral haemorrhage. *Br J Neurosurg* 2001; 15: 347-349.