

# Neuropatía óptica inflamatoria recurrente crónica (CRION). A propósito de un caso

## *Chronic relapsing inflammatory optic neuropathy (CRION). Case report*

RAMOS FERNÁNDEZ C<sup>1</sup>, GARCÍA-OLIVA I<sup>1</sup>, REYES RODRÍGUEZ MA<sup>1</sup>,  
FRANCISCO HERNÁNDEZ F<sup>2</sup>, TANDÓN CÁRDENAS L<sup>1</sup>,  
GONZÁLEZ HERNÁNDEZ A<sup>3</sup>

### RESUMEN

**Introducción:** La neuropatía óptica inflamatoria recurrente crónica (CRION) es un tipo de neuritis óptica inflamatoria no asociada a enfermedad sistémica, poco conocida en su etiopatogenia y poco frecuente que, tiene la peculiaridad de responder al tratamiento corticoideo oral y hacerse corticodependiente a largo plazo.

**Caso clínico:** Se presenta el caso clínico de un varón con neuritis óptica episódica durante 17 años, aisladas, dolorosas, con marcada disminución de agudeza visual y recidivante al reducir la dosis de tratamiento corticoideo con el que se controlan los episodios agudos. Tras realizar diagnósticos de exclusión de patologías desmielinizantes, autoinmunes e infecciosas, se plantea el diagnóstico de neuropatía óptica inflamatoria recurrente crónica (CRION).

**Discusión:** Se discuten los criterios diagnósticos para lograr un diagnóstico precoz que evite posibles secuelas y la dosis y duración adecuadas de tratamiento inmunosupresor necesarios para que no se sucedan las recaídas.

**Palabras claves:** Neuritis óptica recurrente, neuritis óptica aguda, sensibilidad esteroidea.

---

Servicio de Oftalmología del Hospital universitario de Gran Canaria Doctor Negrín.

1. Licenciada en Medicina. Servicio de Oftalmología del Hospital Universitario de Gran Canaria Doctor Negrín.

2. Licenciado en Medicina. Servicio de Reumatología del Hospital Universitario de Gran Canaria Doctor Negrín.

3. Licenciado en Medicina. Servicio de Neurología del Hospital Universitario de Gran Canaria Doctor Negrín.

Correspondencia:  
Carlota Ramos Fernández  
C/ Colombia 22 3D  
CP. 35010. LPGC  
carlotaramos@hotmail.es

## SUMMARY

**Introduction:** Chronic relapsing inflammatory optic neuropathy is a form of isolated uncommon inflammatory optic neuropathy. Its main characteristic is its high response to corticosteroid treatment, although it becomes dependant on this treatment in the long term.

**Case report:** Male patient with 17-year-history of episodic isolated painful inflammatory optic neuropathy accompanied by acute vision loss and characterized by relapses and remissions due to the withdrawal of steroid treatment.

The possibility of CRION was only considered after exclusion of demyelination and other autoimmune disorders.

**Discussion:** We assess the criteria used to achieve an early diagnosis so as to prevent possible after effects. Besides, we discuss the dosis and duration of the immunosuppressor treatment in order to avoid relapses.

**Key words:** Recurrent optic neuritis, acute optic neuritis, steroids response.

## INTRODUCCIÓN

La neuropatía óptica inflamatoria recurrente crónica (CRION) es una entidad poco común descrita por primera vez en 2003 por Kidd et al. (1) como un tipo de neuropatía óptica inflamatoria, que difiere del resto de neuropatías ópticas inflamatorias por una serie de características propias.

Debuta con una mayor disminución de la agudeza visual acompañada de un intenso dolor persistente incluso tras la recuperación de los síntomas. En la mayoría de los casos se afectan los dos nervios ópticos, aunque generalmente de forma secuencial pudiendo ser el periodo de latencia incluso de años. El tratamiento con corticoides orales induce una

rápida recuperación pero con recaídas al suprimirlo siendo ésta la causa por la que estos pacientes a menudo precisan tratamiento inmunosupresor prolongado para prevenir recaídas y modificar el curso de la enfermedad (1-5).

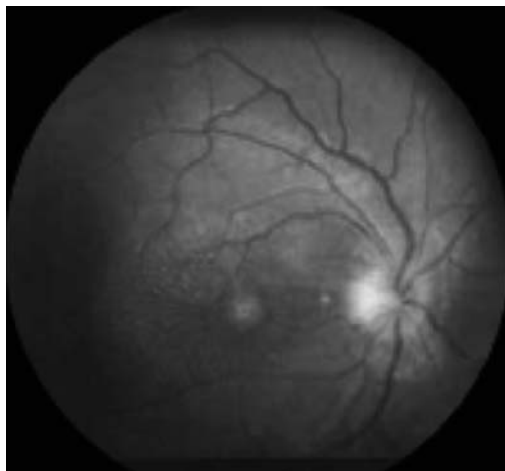
Se presenta el caso clínico de un paciente con neuritis óptica episódica durante 17 años al que, coincidiendo con las características clínicas mencionadas, se diagnosticó de CRION.

## CASO CLÍNICO

Paciente, varón, de 28 años de edad que es remitido a la consulta de uveítis para valorar un nuevo episodio de neuritis óptica aislada en ojo derecho (OD) tras reducir la dosis de corticoides sistémicos con los que estaba siendo tratado de un brote previo.

Desde el año 1993 presenta episodios de papilitis aisladas, recidivantes, unilaterales (OD) caracterizados por ligero dolor y marcada disminución de agudeza visual.

El primer brote lo presentó a la edad de 14 años, debutando con una agudeza visual corregida de cuenta dedos. La biomicroscopía del segmento anterior no mostraba hallazgos significativos, mientras que la exploración fundoscópica revelaba una papila hiperémica, de bordes mal definidos y alguna hemorragia yuxtapapilar asociada; ingurgitación



*Fig. 1: Primer episodio en ojo derecho. Papila hiperémica, de bordes mal definidos y alguna hemorragia yuxtapapilar asociada; ingurgitación venosa e imagen de estrella macular.*

ción venosa e imagen de estrella macular (fig. 1). Se trató inicialmente con pulsos intravenosos de metilprednisolona seguidos de prednisona oral en pauta descendente como mantenimiento.

Tras el primer episodio, el paciente presentó ataques de características similares en los siguientes 17 años. Cada episodio debutó con un ligero dolor local y marcada disminución de agudeza visual que varió desde cuenta dedos hasta 0,3 y fueron todos tratados con prednisona oral a dosis de 1 mg/kg/d en fases agudas experimentando una espectacular mejoría en 24-48 horas. El intervalo medio entre los episodios fue de un año y siempre coincidiendo con la reducción del tratamiento por debajo de 7,5 mg/día. No existía hasta el momento historia sugestiva de enfermedad desmielinizante, autoinmune e infecciosa.

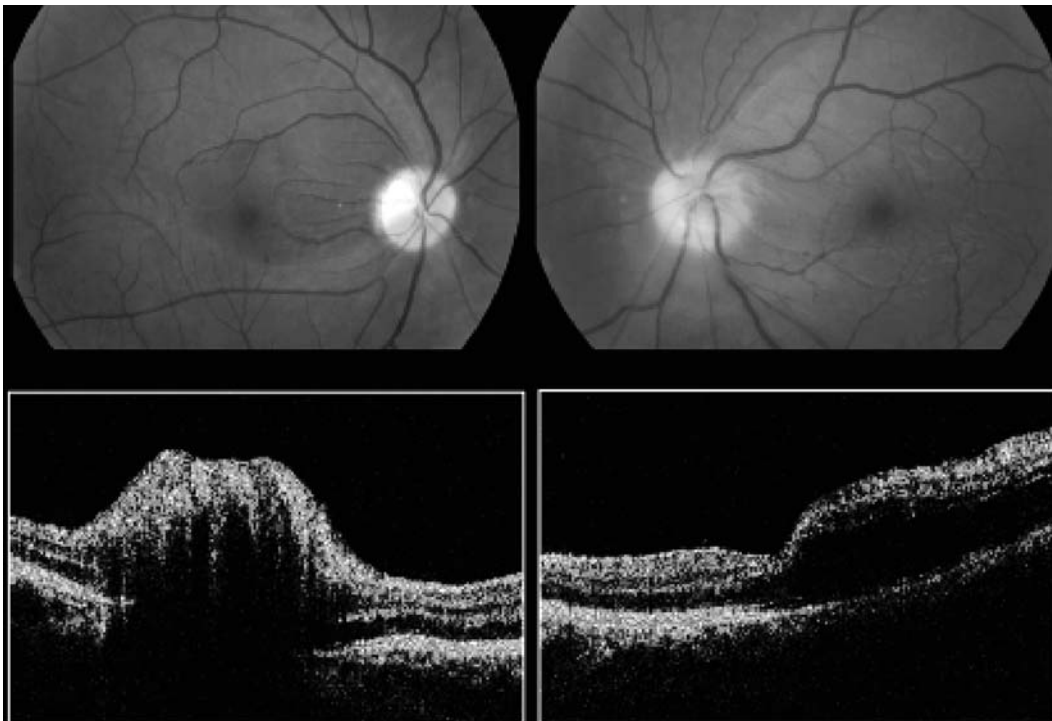
A la llegada a la consulta de uveítis, presentaba una agudeza visual corregida en OD de 0.6 y 1 en OI. A la exploración destacaba una atrofia sectorial a nivel temporal de nervio óptico derecho siendo el resto de la exploración normal (fig. 2).

Teniendo en consideración los posibles diagnósticos diferenciales, se realizan nueva

batería de pruebas complementarias con resultados negativos: exploración general; pruebas rutinarias (hemograma, bioquímica, serología lúes, VSG, sedimento urinario, Rx tórax); pruebas dirigidas (serologías Toxoplasma, Toxocara, VIH, VEB, VHS, VVZ, Mantoux, Booster, HLA B27, HLA B51, HLA A29, ANA, ANCA, Anti DNA, Anti ENA, Anti-cardiolipinas, Anticoagulante lúpico, FR, ECA, crioglobulinas, PEV, RM cerebral, vitaminas del grupo B, niacina y ácido fólico, estudio para enfermedad de Leber y punción lumbar). Los estudios de perimetría desvelaban un escotoma central en OD y los potenciales evocados visuales (PEV) eran sugestivos de neuritis óptica con periodos de latencia prolongados y amplitudes reducidas significativamente.

Se decide tratar con Prednisona 60 mg/d v.o. en pauta descendente hasta alcanzar la dosis mínima con la que se controlen los brotes.

En el periodo de tres años de seguimiento en la consulta de uveítis ha experimentado tres nuevas recaídas, coincidiendo con una reducción del tratamiento por debajo de 7,5 mg/d, 12,5 mg/d y 10 mg/d respectivamente. Dos de éstas fueron en el OI hasta entonces



*Fig. 2: Primer brote del ojo izquierdo. Se aprecia incipiente edema de papila junto a edema macular en el ojo izquierdo. Imágenes de OCT del ojo izquierdo confirmando el edema de papila y el edema macular observado mediante la exploración fundoscópica. También se observa atrofia sectorial a nivel temporal del nervio óptico derecho.*

sano. Ambos episodios cursaron con una disminución de AV menos marcada, 0.9 y 0.7 respectivamente y ligero edema de nervio óptico y edema macular (fig. 2) confirmándose su existencia mediante tomografía de coherencia óptica (OCT) (fig. 2). Tras estos dos episodios el campo visual del ojo izquierdo revela un escotoma periférico con mayor afectación de la hemirretina nasal (fig. 3).

Actualmente presenta una AV de 0.7 OD y 1 OI, exploración fundoscópica estable (fig. 4), gran afectación de fibras nerviosas observada por OCT (fig. 5) y progresión en la afectación del campo visual de ambos ojos (fig. 6). Se encuentra en tratamiento con 30 mg/d de prednisona y metotrexate a dosis de 12,5 mg/sem como ahorrador de corticoides.

## DISCUSIÓN

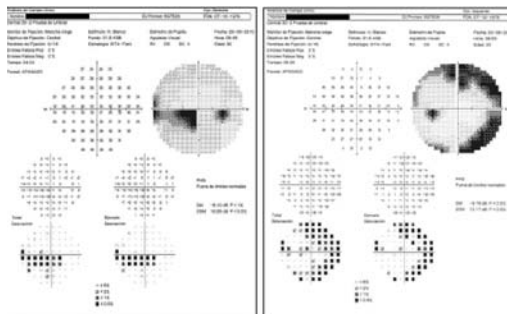
De acuerdo con las características clínicas propuestas en la serie de Kidd et al. así como en otros artículos publicados (1-5), hemos de considerar el diagnóstico de CRION en aquellos pacientes con neuropatías ópticas infla-

matorias de marcada disminución de AV, afectación bilateral, dolor y rápida respuesta al tratamiento esteroideo pero con recaídas al suprimirlo; habiendo previamente excluido patologías desmielinizantes, autoinmunes e infecciosas.

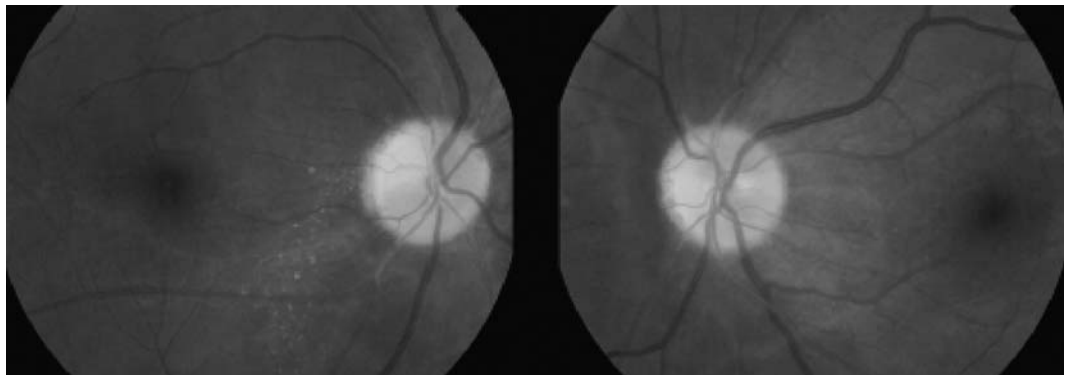
El caso de nuestro paciente se presenta acorde a la mayoría de las características mencionadas si bien son destacables algunas diferencias. El dolor no podría considerarse de intensidad severa en ninguno de los múltiples episodios, el paciente siempre refiere un dolor considerado subjetivamente como leve, y la afectación de la agudeza visual en el ojo izquierdo nunca empeoró por debajo de 0.7. El periodo medio de latencia entre episodios fue de un año y en cuanto a la afectación bilateral se produjo de forma secuencial en un periodo de 14 años.

En todos los casos publicados se realizó diagnóstico de CRION tras excluir otras patologías desmielinizantes, autoinmunes e infecciosas teniendo especial interés la neurosarcoidosis. La sarcoidosis es una enfermedad multisistémica en la que hay afectación ocular en el 25% de los casos. La neurosarcoidosis se limita al 5% de los casos y cursa con gran heterogeneidad clínica. La neuropatía óptica sarcoideica ha sido la manifestación clínica más común en algunas series de neurosarcoidosis (6). Histológicamente el CRION es una enfermedad granulomatosa similar a ésta aunque focal, sin evidencia de diseminación de lesiones después de un largo seguimiento clínico (4,7). En la serie de 15 casos publicada por Kidd et al. ningún paciente presentó evidencias de diseminación sistémica en un periodo medio de 8 años (con

*Fig. 3: Campo visual tras el episodio. Ojo derecho: escotoma absoluto central coincidente con la atrofia sectorial del nervio óptico. Ojo izquierdo: escotoma periférico con mayor afectación de la hemirretina nasal.*



*Fig. 4: Retinografías de la última exploración oftalmológica. Ojo derecho: microexudados duros peripapilares además de la atrofia del nervio previamente descrita. Ojo izquierdo: Leve atrofia del sector nasal del nervio óptico.*



un intervalo de seguimiento de entre 2 y 26 años). Sin embargo, aún se desconoce si los mecanismos responsables de la afectación del nervio óptico en esta patología difieren de los de la neuropatía óptica sarcoidosa (1).

Asimismo y teniendo en cuenta la condición de corticodependencia de esta entidad también habría que destacar el diagnóstico diferencial con el resto de neuropatías ópticas englobadas como cortico-respuestas entre las que se encuentran, además de la mencionada sarcoidosis, el Lupus Eritematoso Sistémico, la Neuritis óptica Autoinmune, la Perineuritis óptica, la enfermedad de Behçet y la Neuromielitis óptica o enfermedad de Devic's (8). En ningún caso, a lo largo de los 17 años de evolución de la enfermedad, nuestro paciente manifestó signos y síntomas clínicos sugestivos de enfermedad sistémica asociada.

El manejo terapéutico del CRION, tan diferente de otras neuritis ópticas agudas, es el que condiciona la necesidad de identificar a estos pacientes de forma precoz; ya que la recuperación visual de estos pacientes sin el tratamiento adecuado puede ser muy pobre (1-3,5). Los pacientes con CRION han de tratarse con largos periodos de dosis media de esteroides orales y la reducción de dicha dosis ha de ser gradual para evitar las recaídas (1). Sin embargo, en los resultados preliminares del ONTT (Optic Neuritis Treatment Trial) no sólo no están indicados los corticoides orales para el tratamiento agudo de las neuritis ópticas sino que además se observó una mayor tasa de recurrencias en relación a su uso, lo cual no fue confirmado en estudios posteriores (9).

A excepción del primer episodio en el que nuestro paciente recibió como tratamiento inicial bolos de metilprednisolona i.v, el resto de episodios fueron tratados con una dosis inicial de prednisona oral de 1 mg/kg/d que, fue gradualmente reducida sucediéndose las recaídas al alcanzar dosis inferiores de entre 12,5 y 7,5 mg/d.

La necesidad de tratar durante largos periodos con esteroides orales, condiciona el uso de otras terapias inmunomoduladoras como ahorradoras o en sustitución de los corticoides; por ejemplo, metotrexate, azatiopri-

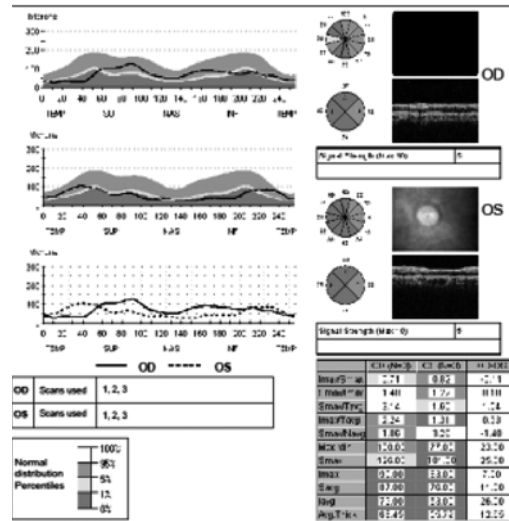


Fig. 5: OCT de fibras nerviosas donde se observa gran afectación de ambos ojos.

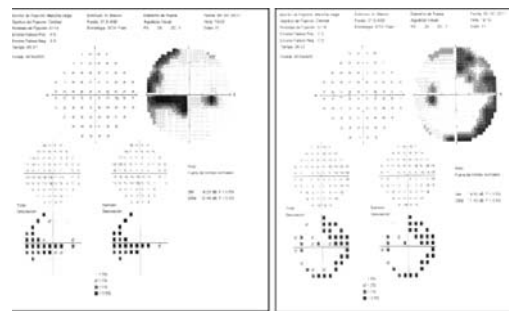


Fig. 6: Último estudio de perimetría realizado donde se aprecia progresión en ambos ojos.

na, ciclofosfamida, clorambucilo o micofenolato (3,5). Actualmente nuestro paciente está en tratamiento con metotrexate a dosis de 12,5 mg/sem como ahorrador de corticoides. En cuanto al tratamiento, actualmente no existen estudios a largo plazo concluyentes sobre la duración e intensidad de inmunosupresión requerida.

Otra alternativa, de acuerdo con una serie recientemente publicada, serían las Inmunoglobulinas intravenosas que, en casos seleccionados de neuropatías ópticas inflamatorias recurrentes, parecen ser efectivas (5).

Como conclusión, el CRION es una neuritis óptica inflamatoria no sistémica que requiere la necesidad de unificar criterios diagnósticos que hagan posible su detección precoz. Mientras tanto el diagnóstico es de exclusión de otras patologías infecciosas, desmielinizantes y autoinmunes; y es indispensable realizar revisiones periódicas para detectar recidivas y complicaciones.

El tratamiento precoz con corticoides resuelve los episodios inflamatorios, pero cuando estos son frecuentes o precisan corticoides durante periodos prolongados se hace necesaria la introducción de inmunosupresores.

## BIBLIOGRAFÍA

1. Kidd D, Burton B, Plant GT, Grahan EM. Chronic relapsing inflammatory optic neuropathy. *Brain* 2003; 126: 276-284.
2. Saini M, Khurana D. Chronic relapsing inflammatory optic neuropathy. *Ann Indian Acad Neurol* 2010; 13: 61-63.
3. Kaut O, Klockgether T. 51-year-old female with steroid-responsive optic neuropathy: a new case of chronic relapsing inflammatory optic neuropathy (CRION). *J Neurol* 2008; 255: 1419-1420.
4. Ayuso T, Aliseda D, Ajuria I, Zandío B, Mayor S, Navarro MC. Inflammatory optic neuritis. *Arch Neurol* 2009; 32.
5. Stiebel-Kalish H, Hammel N, Van Everdingen J, Huna-Baron R. Intravenous immunoglobulin in recurrent-relapsing inflammatory optic neuropathy. *Can J Ophthalmol* 2010; 45: 71-75.
6. Zajicek J. Neurosarcoidosis. *Curr Opin Neurol* 2000; 13: 323-325.
7. Castagna I, Salmeri G, Fama F, Trombetta CJ. Optic nerve granuloma as first sign of systemic sarcoidosis. *Ophthalmologica* 1994; 208: 230-232.
8. Hickman SJ, Dalton CM, Miller DH, Plant GT. Management of acute optic neuritis. *Lancet* 2002; 360: 1953-1962.
9. Kaufman DI, Trobe JD, Eggenberger ER, Whitaker JN. Practice parameter: the role of corticosteroids in the management of acute monosymptomatic optic neuritis. Report of the Quality Standards Subcommittee of the American Academy of Neurology. *Neurology* 2000; 54: 2039-2044.