

Placa capsular anterior en catarata pediátrica: estudio ultraestructural

Anterior capsular plaque in pediatric cataract: ultrastructural features

ABREU JA¹, MÉNDEZ R², CAPOTE E³,
AGUILAR JJ³

RESUMEN

Caso clínico: Paciente varón de 12 años de edad, diagnosticado de catarata congénita núcleo zonular bilateral, con rápida evolución a catarata total en ojo derecho. En la cirugía no se puede completar la capsulorrexia anterior con cistitomo diatérmico, siendo necesario el uso de tijeras. El estudio histopatológico del fragmento capsular extraído demuestra la presencia de una placa compuesta por la propia cápsula, y por un tejido conectivo fibroso fuertemente adherido que induce el plegado de la misma.

Discusión: La formación de la placa capsular puede estar en relación con una diferenciación mesenquimal del componente epitelial subcapsular, posiblemente inducido por un traumatismo deportivo contuso.

Palabras clave: Catarata, pediátrica, congénita, traumatismo, placa capsular, cirugía, lente intraocular.

SUMMARY

Case report: 12-year-old male patient with diagnosis of nuclear congenital cataract, with a fast evolution into total cataract in his right eye. During surgery the anterior capsulorrexia could not be completed by means of a diathermic cystotome, and scissors were needed. The histopathological study of the extracted capsular fragment with immunohistochemical techniques showed a plaque made up by the capsule itself and a tight adherence of fibrous connective tissue which caused its folding.

Hospital Universitario de Canarias. La Laguna. Tenerife. España.

¹ Doctor en Medicina. Servicio de Oftalmología.

² Doctor en Medicina. Servicio de Anatomía Patológica.

³ Licenciado en Medicina. Servicio de Oftalmología.

Correspondencia:

José Augusto Abreu Reyes

Servicio de Oftalmología.

Hospital Universitario de Canarias.

Carretera La Cuesta-Taco, s/n.

38320 La Laguna. Tenerife (España)

jaabreureyes@gmail.com

Discussion: The development of the capsular plaque can be associated with the evolution of connective tissue in the subcapsular epithelial compound. It could be the result of bruised sport traumatism.

Key words: Cataract, pediatric, congenital, traumatism, capsular plaque, surgery, intraocular lens.

INTRODUCCIÓN

Las cataratas en la edad pediátrica suponen un reto para el oftalmólogo por dos motivos: la cirugía y la rehabilitación visual posquirúrgica. A pesar de los avances en el tratamiento quirúrgico, continúan siendo la causa principal de ambliopía irreversible (1).

Es importante reconocer si nuestros pacientes presentan una catarata congénita (diagnóstico en el recién nacido), causa importante de ambliopía, o una catarata evolutiva (diagnóstico en los primeros meses de vida), con mejor pronóstico visual. En ambos casos, la información que nos proporcionen pediatras y padres es fundamental.

No es fácil decidir cuándo una catarata evolutiva es quirúrgica; debemos valorar la edad del paciente, densidad y morfología de la misma, si es bilateral, agudeza visual lejos-cerca, sin olvidarnos nunca de la valoración global del sujeto (2).

Frecuentemente descubrimos prequirúrgicamente características morfológicas de las cataratas desconocidas en exploraciones previas, que obligan a improvisar variantes en la técnica quirúrgica.

CASO CLÍNICO

Paciente varón de 12 años de edad, que acude de urgencia a nuestro hospital refiriendo disminución de la agudeza visual (AV) en el ojo derecho (OD). Refieren sus padres que está diagnosticado de catarata congénita bilateral desde la edad de 5 años, manteniendo una agudeza visual (AV) corregida que para su oftalmólogo aún no requiere tratamiento quirúrgico; comentan que el acudir a urgencias es porque desde hace «unos días» le notan la pupila del OD «blanca», sin constancia de lesión traumática previa. No se conocen antecedentes personales de patología sistémica de interés.

La exploración oftalmológica inicial fue la siguiente: AV corregida OD percepción y proyección de luz y ojo izquierdo (OI) 0,8; motilidad extrínseca e intrínseca normales; la biomicroscopía muestra en OD una catarata completa y en OI catarata nuclear zonular incipiente; la presión intraocular (PIO) es de 9 mmHg en OD y de 10 mmHg en OI; el fondo de ojo es inexplorable en OD siendo normal en OI; la ecografía ocular del OD no muestra patología del segmento posterior.

Programamos cirugía de la catarata del OD mediante la técnica quirúrgica protocolizada en nuestro servicio para las cataratas pediátricas: capsulorrexis (CCC) diatérmica anterior, extracción de la catarata mediante aspiración con alto vacío, CCC diatérmica posterior, vitrectomía anterior e implante de lente intraocular (LIO) plegable endosacular.

Intraoperatoriamente observamos, tras tinción capsular con azul tripán (Visión Blue®), como la cápsula presenta pliegues (fig. 1) que dificultan completar la CCC anterior con capsulotomo diatérmico, al existir una adherencia de la misma a un tejido fibroso que impide el corte. Continuamos la cirugía no reali-

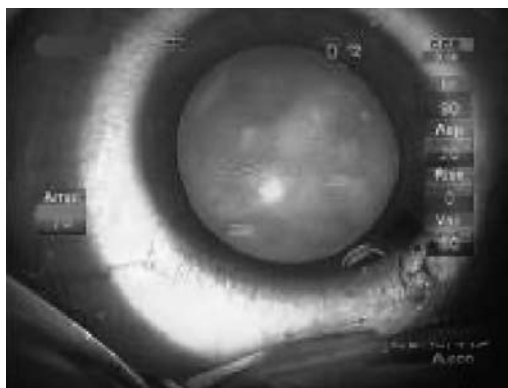


Fig. 1: Pliegues en la cápsula anterior observados tras la tinción con azul tripán (visión blue®).

zando la CCC posterior, y tras implantar una LIO (SN60WF, Alcon Laboratories, Fort Worth, Texas) en el saco capsular, completamos la CCC anterior mediante técnica bimanual 23-gauge con material de Grieshaber® (Alcon Laboratories, Fort Worth, Texas) (fijación con pinza introducida por la paracentesis de servicio y tijera por incisión principal) (fig. 2), completándose la cirugía sin otra incidencia. La porción de tejido extraído se remite al Servicio de Anatomía Patológica que informa: «fragmento de cápsula anterior del cristalino homogénea, de grosor regular, sin componente epitelial lineal asociado (fig. 3), debajo de la cual existe tejido conectivo fibroso con bandas colágenas irregulares o paralelas a la cápsula (fig. 4), entre las que se sitúan elementos celulares fusiformes que resultan positivos para técnicas inmunohistoquímicas de pancitoqueratina (fig. 5) y vimentina (fig. 6). Negatividad para CD34».

La evolución posquirúrgica cursa sin incidencias consiguiéndose una AV corregida de 1,0.

DISCUSIÓN

La catarata total en la edad pediátrica puede asociarse a síndrome de Down, alteraciones metabólicas, herencia autosómica dominante, traumatismos (1). Nuestro paciente practica fútbol, por lo que pudo sufrir una contusión en el OD en días previos, que justificaría una rápida evolución de la catarata preexistente. El traumatismo desencadenaría la alteración del metabolismo del cristalino implicando inicialmente al núcleo, la corteza y a las células epiteliales, sufriendo estas un proceso de activación con formación de matriz colágena (transdiferenciación mesenquimal) (3) inducida por proteínas desnaturalizadas del propio cristalino. La hipótesis se sustenta en la doble tinción inmunohistoquímica del componente celular de la placa fibrosa, y en la negatividad para CD34 que descarta una procedencia de elementos vasculares; posteriormente se afectaría la cápsula anterior sufriendo un proceso de plegado inducido por el tejido conectivo fibroso a la que está adherida. Otras posibles etiologías quedaron descartadas.

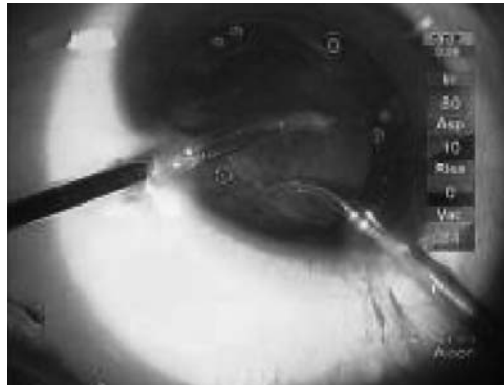


Fig. 2: Se completa la CCC anterior mediante técnica bimanual 23-gauge (fijación con pinza introducida por la paracentesis de servicio y tijera por incisión principal).

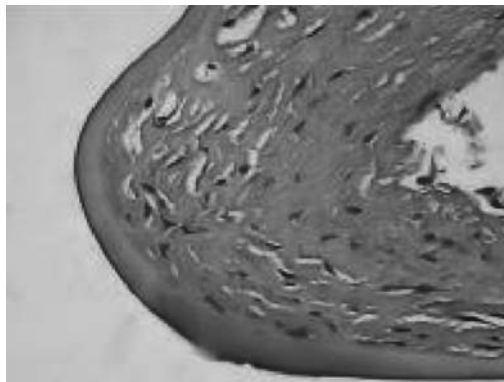


Fig. 3: Placa fibrosa anterior con cápsula de cristalino y tejido conectivo denso que incluye elementos fusiformes (H-E x 400).

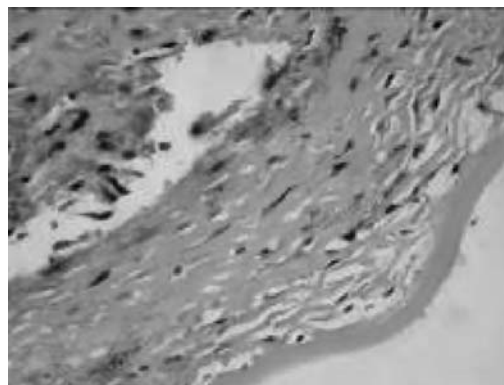


Fig. 4: Se demuestra la trama colágena fibrilar densa que forma la placa fibrosa. Tricrómico de Masson (x 400).

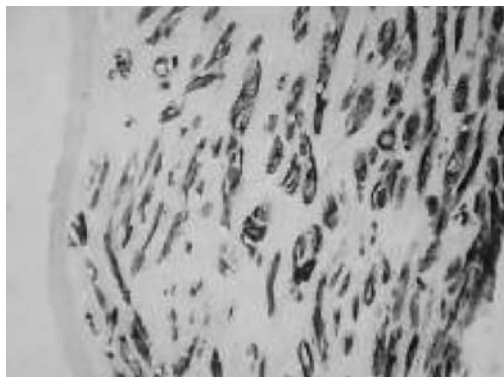


Fig. 5: Las células de tipo fibroblástico que se encuentran en la placa fibrosa son positivas para citoqueratina (x 400).

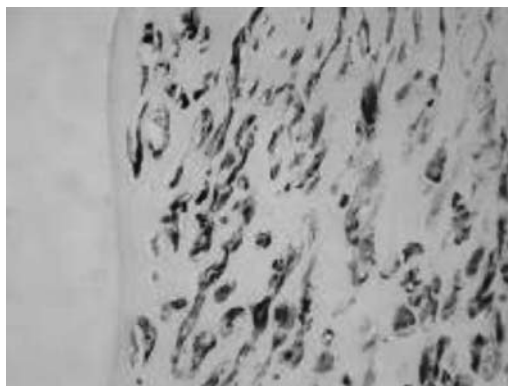


Fig. 6: Las células de tipo fibroblástico que se encuentran en la placa fibrosa son positivas para vimentina (x 400).

El estudio histopatológico de la cápsula anterior muestra las mismas características descritas en la casuística de Johar et al (3).

Las cataratas en edad pediátrica tienen características especiales y su manejo quirúrgico es distinto a las del adulto (4). Consideramos que deben tratarse en servicios con unidades especializadas en esta cirugía (5), que dispongan de los recursos humanos y técnicos necesarios para afrontar posibles imprevistos perquirúrgicos, como ocurrió con nuestro caso, que requirió modificar la

técnica estándar al presentar una placa fibrosa capsular anterior que necesitó de corte mediante tijeras para su extracción.

BIBLIOGRAFÍA

1. Fonseca A, Abelairas J, Carpio R, y cols. Cataratas infantiles. En: Actualización en cirugía oftálmica pediátrica. ISBN 84-930126-6-1 Madrid. Tecnimedia editorial SL; 2000: 57-74.
2. Morales M. Protocolo de manejo de las cataratas en la edad pediátrica. *Annals d'Optalmología* 2007; 15 (4): 206-211.
3. Johar K, Vasavada AR, Tatsumi K, Dholakia S, Nihalani B, Rao SS. Anterior capsular plaque in congenital cataract occurrence, morphology, immunofluorescence, and ultrastructure. *Invest Ophthalmol Vis Sci* 2007 sep; 48 (9): 4209-14.
4. Perucho S, De la Cruz J, Tejada P. Cataratas pediátricas: Estudio epidemiológico y diagnóstico. Análisis retrospectivo de 79 casos. *Arch Soc Esp Oftalmol* 2007; 82: 37-42.
5. Abreu JA, Rodríguez J, Cordovés L, Abreu R, Aguilar JJ. Subluxación congénita del cristalino. Aportación a su técnica quirúrgica. *Arch Soc Canar Oftal* 2001; 12: 109-112.