

# Membrana amniótica: nuestra experiencia

## *Amniotic membrane graft: our experience*

PÉREZ SILGUERO D<sup>1</sup>, BERNAL BLASCO I<sup>2</sup>, MÉNDEZ DE PANDO MD<sup>2</sup>, JIMÉNEZ GARCÍA MA<sup>2</sup>, PÉREZ SILGUERO MA<sup>1</sup>

### RESUMEN

**Objetivo:** Presentar un caso de trasplante de membrana amniótica en un intento de resolver una ampolla filtrante isquémica tardía.

**Material y método:** Paciente con ojo único, atalamia y seydell espontáneo por ampolla filtrante isquémica. Se practica trasplante de membrana amniótica y recubrimiento conjuntival.

**Resultado/conclusión:** Hasta los 2 meses existía ampolla plana, y vascularizada. A los 4 meses no hay seydell, presenta buena cámara, pero el aspecto de la ampolla indica isquemia.

**Palabras clave:** Trasplante de membrana amniótica, atalamia, seidel espontáneo.

### SUMMARY

**Objective:** To show a case of amniotic membrane graft for late-onset glaucoma filtering leaks.

**Material and method:** Patient with only one eye, athalamia and spontaneous seydell in leaking glaucoma filtering bleb. We used preserved human amniotic membrane graft and conjunctival recovering.

**Result/conclusion:** There was a flat and vascularized bleb at two months after surgery. One month later the eye presents good chamber, there is not seydell, but the bleb looks like an ischemic one.

**Key words:** Amniotic membrane graft, athalamia, spontaneous seydell.

### INTRODUCCIÓN

La membrana amniótica es un tejido semitransparente y delgado que forma la capa más interna de la membrana fetal. Presenta una gruesa y continua membrana

basal con colágeno tipo IV, V, y laminina (1). Las similitudes histológicas con la membrana basal corneal permiten la sustitución de gran parte de sus propiedades (2,3). Presentamos nuestra experiencia con dicho tejido.

<sup>1</sup> Doctor en Medicina.

<sup>2</sup> Licenciado en Medicina.

## MATERIAL Y MÉTODOS

Hemos realizado 9 trasplantes de membrana amniótica desde hace 2 años. Cuatro de ellos han sido aplicados en ojos con adelgazamiento corneal extremo, en estadio de descematocele, secundarios a distrofias corneales, úlceras tróficas y un absceso corneal de origen fúngico. Otro caso en úlcera de Mooren muy adelgazada, con peligro de perforación, a pesar de tratarse de una entidad que rara vez se perfora. Un caso fue aplicado en una perforación real, secundaria a distrofia corneal con afectación corneal bilateral asimétrica; en este caso se aplicó la membrana tras realizar en el mismo acto quirúrgico un taponamiento de la perforación con esclera autóloga. En otro paciente se aplicó tras trasplante de córnea, en el mismo acto quirúrgico, después de dos trasplantes corneales inviables. El último fue en una ampolla de filtración tardía en paciente con ojo único.

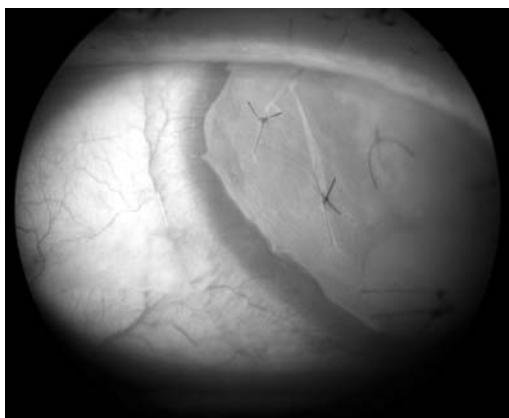


Fig. 1: Ejemplo de multicapa de membrana amniótica en un caso de descematocele central.

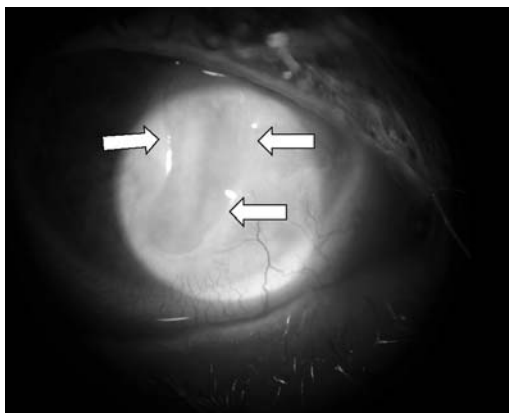


Fig. 2: Ulceración profunda previa al trasplante de membrana amniótica.

## RESULTADOS

Con respecto a los casos de descematocele, el resultado fue el siguiente: El secundario a úlcera de Mooren respondió satisfactoriamente, y un año después el aspecto es el de un adelgazamiento sin peligro de perforación; el que derivó de una úlcera trófica era central, y 2 años después esa zona permanece adelgazada aunque con más grosor que antes y no hay indicios de posibilidad de perforación a corto plazo; El caso de distrofia corneal fue bien mientras la membrana amniótica no desapareció, e incluso se transparentó la parte opaca de la misma, aunque sólo quedasen áreas aisladas de ésta; pero al desaparecer la membrana el aspecto previo recidivó, y está en espera de triple trasplante corneal más trasplante de limbo y de membrana amniótica. Con respecto al caso perforado comentar que con el uso de la membrana buscábamos proteger el parche escleral, y favorecer su integración, en espera de un trasplante de córnea; la queratoplastia se realizó 3 meses después y necesitó un posterior trasplante de membrana amniótica porque apareció ulceración periférica; este último acto fue hace una semana. La perforación por absceso corneal se trató con parche escleral, y precisó la aplicación de la membrana en un segundo acto quirúrgico por peligro de perforación inminente; la membrana aportó estabilidad y paró la progresión de la perforación, aunque este caso precisó una posterior queratoplastia penetrante por recidiva de la infección fúngica. Con respecto a la ampolla de filtración, que provocaba atalámia y PIO de 1 mmHg, actuamos de la siguiente manera: Eliminación de la ampolla isquémica, parche de membrana amniótica sobre el lecho escleral adelgazado y recubrimiento conjuntival autólogo por desplazamiento conjuntival y anclaje en córnea clara. 3 meses después la PIO es de 15 mmHg, aunque la conjuntiva está sufriendo una pequeña retracción que nos obliga a revisiones frecuentes.

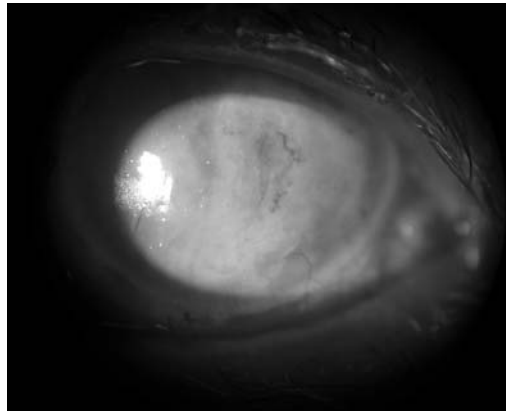
## DISCUSIÓN

La membrana amniótica presenta una serie de propiedades que la hacen muy útil para

problemas de la superficie ocular: Permite mantener el fenotipo del epitelio que migra sobre ella (2,3). Regula la inflamación estromal (4): Lo hace modulando la transcripción de quemokinas de los queratocitos en respuesta a los mediadores inflamatorios (5); Además crea una barrera física entre los agentes y células inflamatorias que porta la lágrima, debido al fuerte contacto que se crea entre el estroma de la membrana amniótica y el estroma receptor subyacente (5,6). No existe fenómeno de rechazo frente al alo-transplante (7-9). Regula la regeneración estromal (2). Facilita la migración de células epiteliales (10), su adhesión y diferenciación (11,12).

Refuerza la adhesión de células basales epiteliales (11,13) y dobla la densidad de células epiteliales basales en la superficie reconstruída sobre la membrana basal amniótica (14). Previene la apoptosis epitelial (15,16). Reduce la respuesta fibrótica (4), y la aparición de pannus corneal (14). Actúa como apósito biológico, aportando una protección constante y manteniendo óptimas condiciones de humedad (17,6). Presenta propiedades antimicrobianas, existiendo menos riesgo de infección que otras mucosas transplantadas (oral, nasal...) (18,19). No manifiesta deficiencia de Stem-cell limbares inducida quirúrgicamente, a diferencia de lo que invariablemente sucede en los flap conjuntivales (20).

Todas estas propiedades eran útiles en nuestros casos. Con respecto a la cirugía, no hay unanimidad con respecto a cuántas capas utilizar o qué orientación dar a cada capa. Nosotros siempre realizamos multicapa de un tamaño mayor que el defecto o la alteración que hay que cubrir, y colocamos una porción de membrana que recubre toda la córnea, y la anclamos en varios puntos de epiesclera. Si las capas profundas son pequeñas no las suturamos, y sólo suturamos la penúltima y la que actúa como apósito. En cuanto a la orientación, evidentemente las que «rellenan» un defecto profundo pueden ir de ambas formas, pero la que se coloca para que el epitelio crezca sobre ella, debe ir orientada con la cara epitelial hacia arriba.



*Fig. 3: Caso de la fig. 2, tras dos meses del injerto de membrana amniótica.*

## BIBLIOGRAFÍA

1. Shimazaki J, Hao-Yung Y, Tsubota K. Amniotic membrane transplantation for ocular surface reconstruction in patients with chemical and thermal burns. *Ophthalmology* 1997; 14: 2068-207.
2. Kim JC, Tseng SC. Transplantation of preserved human amniotic membrane for surface reconstruction in severely damaged rabbit corneas. *Cornea* 1995; 14(5): 473-484.
3. Tseng SC, Prabhasawat P, Lee S. Amniotic membranetransplantation for onjunctival surface reconstruction. *Am J Ophthalmol* 1997; 124: 765-774.
4. Lee S, Tseng SC. Amniotic membrane transplantation for persistent epithelial defects with ulceration. *Am J Ophthalmol* 1997; 123: 303-312.
5. Kruse FE, Rohrschneider K, Volker HE. Multi-layer amniotic membrane transplantation for reconstruction of deep corneal ulcers. *Ophthalmology* 1999; 16: 1504-1511.
6. Shimazaki J, Yang HY, Tsubota K. Amniotic membrane transplantation for ocular surface reconstruction in patients with chemical and thermal burns. *Ophthalmology* 1997; 104: 2068-2076.
7. Akle CA, Aolfini M, Welsh KI, et al. Immunogenicity of human amniotic epithelial cells after transplantation into volunteers. *Lancet* 1981; 22: 1003-1005.
8. Aolfini M, Akle CA, Mcoll I, et al. Expression of HLA antigens, beta2microglobulin and enzymes by human amniotic epithelial cells. *Nature* 1982; 295: 325-327.
9. Houlihan JM, Biro PA, Harper HM, et al. The human amnion is a site of MHC class Ib expression: Evidence for the expression of HLA-E and HLA-G. *J Immunol* 1995; 154: 5665-5674.
10. Terranova VP, Lyall RM. Chemotaxis of human gingival epithelial cells to laminin: A mechanism for epithelial cell apical migration. *J Periodontol* 1986; 57: 311-317.

11. Khodadoust AA, Silverstein AM, Kenion AR, et al. Adhesion of regenerating corneal epithelium. The role of basement membrane. *Am J Ophthalmol* 1986; 65: 339-348.
12. Stepp MA, Zhu L, Sheppard D, et al. Localized distribution of alpha 9 integrin in the cornea and changes in expression during corneal epithelial cells differentiation. *J Histochem Cytochem* 1995; 43: 353-362.
13. Sonnenberg A, Calafat J, Janssen H, et al. Integrin  $\alpha 6/\beta 4$  complex is located in hemidesmosomes, suggesting a major role in epidermal cell-basement membrane adhesion. *J Cell Biol* 1991; 115: 1383-1395.
14. Prabhasawat P, Barton K, Tseng CS, et al. Impression cytology study of epithelial phenotype of ocular surface reconstructed by preserved human amniotic membrane. *Arch Ophthalmol* 1997; 115: 1360-1367.
15. Boudreau N, Sympson CJ, Werb Z, et al. Suppression of ICE and apoptosis in mammary epithelial cells by extracellular matrix. *Science* 1995; 267: 891-893.
16. Boudreau N, Werb Z, Bissell MJ, et al. Suppression of apoptosis by basement membrane requires three-dimensional tissue organization and withdrawal from the cell cycle. *Proc Natl Acad Sci USA* 1996; 93: 3500-3513.
17. Tseng SC. (Discussion) Multilayer Amniotic Membrane transplantation for reconstruction of deep corneal ulcers. *Ophthalmology* 1999; 106(8): 1511
18. Talmi YP, Finckelstein Y, Zohar Y. Use of human amniotic membrane as a biologic dressing. *Eur J Plast Surg* 1990; 13: 160-162.
19. Zohar Y, Talmi YP, Finckelstein Y, et al. Use of human amniotic membrane in otolaryngologic practice. *Laryngoscope* 1987; 97: 978-980.
20. Van der Linden PJQ, Erkers HWH, de Goeij AFP, et al. Endometrial cell adhesion in an in vitro model using intact amniotic membranes. *Fertil Steril* 1996; 65: 76-80.