

Espironolactona en la coriorretinopatía central serosa

Spirolactone in serous central corioretinopathy

ROCHA CABRERA P¹, CORDOVÉS DORTA L², ÁNGEL PEREIRA D², RODRÍGUEZ MARTÍN J¹, PEÑA BETANCOR C³, LORENZO MORALES J³

RESUMEN

Caso clínico: Varón de 43 años de edad sin antecedentes personales de interés, remitido para cirugía de hidrocistoma ecrico en párpado inferior de ojo izquierdo. A la semana de la misma refiere disminución de agudeza visual ipsilateral, visualizándose coriorretinopatía central serosa, sin mejoría espontánea y persistente en el tiempo durante ocho meses, hasta la instauración de 50 mg de espironolactona diarias, observándose resolución del cuadro retiniano.

Discusión: Existe evidencia de que la espironolactona es capaz de antagonizar los receptores de la aldosterona de la retina. Se demuestra la eficacia y se dilucida prometedor en el tratamiento de esta patología retiniana.

Palabras clave: Coriorretinopatía, central, serosa, espironolactona, aldosterona.

SUMMARY

Case report: 43-year-old male with no relevant medical history, referred for eccrine hydrocystoma surgery in lower eyelid, left eye. A week after, he shows a decreased visual acuity as well as a central serous chorioretinopathy that did not improve spontaneously and persisted over time for eight months until the treatment with spironolactone, 50 mg daily, was prescribed and the retinal disease eventually resolved.

Discussion: There is evidence that spironolactone is able to antagonise the aldosterone receptors in the retina. Its efficacy has been proved and can be foreseen as a promising drug in the treatment of this retinal disease.

Keywords: Serous, central, corioretinopathy, spironolactone, aldosterone.

Centro Oftalmquirúrgico. Oftalmología. Santa Cruz de Tenerife. España.

¹ Ph.D, M.D. Oftalmología. Centro Oftalmquirúrgico. Hospital Universitario de Canarias.

² M.D. Oftalmología. Hospital Universitario de Canarias.

³ Ph.D. Centro Oftalmquirúrgico. Tenerife.

Correspondencia:

Pedro Rocha Cabrera

C/ Santo Domingo, 26 2º D.

Santa Cruz de Tenerife. 38003 Tenerife, España

procha975@yahoo.es

INTRODUCCIÓN

La aldosterona es una hormona esteroidea mineralcorticoidea elaborada en la corteza adrenal de la glándula suprarrenal encargada de la homeostasis de los electrolitos del sodio y potasio. Su función es la de activar los receptores de los mineralcorticoides a nivel renal, reabsorbiendo el sodio y excretando el potasio. Este aumento del sodio plasmático va a producir un incremento de la tensión arterial, descrito por primera vez por Conn y Louis en el año 1954.

Los receptores de la aldosterona se encuentran en todo el organismo, incluyendo

el endotelio vascular, el corazón, el músculo liso, el tejido adiposo, a nivel retiniano y en la coroides (1-4).

La espironolactona es el primer antagonista de los mineralcorticoides desarrollado (5) primariamente para el tratamiento de la hipertensión arterial, el hiperaldosteronismo primario y la insuficiencia cardíaca.

Existen datos sugerentes de que los receptores de los mineralcorticoides a nivel retiniano son los responsables tras su activación, de la aparición de la CCS (4). Por tanto, el bloqueo de los mismos con moléculas como la espironolactona o espleronona podría ser eficaz como tratamiento en la CCS. Asimismo-

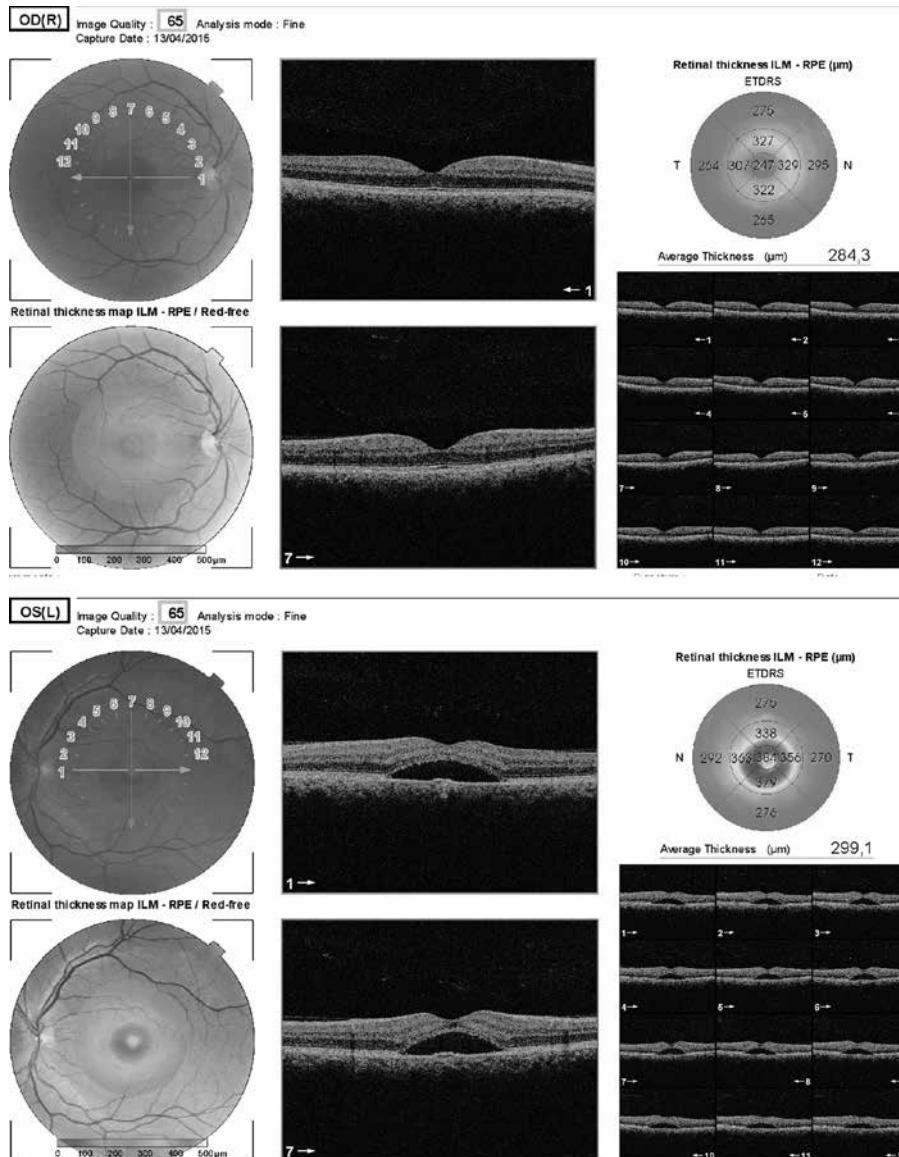


Fig. 1: Se visualiza tras la realización de OCT macular mediante Topcon® 3D OCT-2000, desprendimiento neurosensorial con pequeño DEP subfoveal asociado.

mo comienzan a aparecer en la literatura algunos artículos en referencia a esta eficacia como alternativa terapéutica en el tratamiento de esta patología retiniana (6,7).

Se describe el caso clínico de un paciente con CCS crónica resuelta al mes de la instauración de espironolactona vía oral.

CASO CLÍNICO

Varón de 43 años de edad, militar de profesión, acude para cirugía de hidrocistoma ecrino a nivel del párpado inferior de ojo izquierdo (OI). La agudeza visual (AV) inicial es de unidad en ambos ojos, con biomicroscopía, tonometría y funduscopia normal. A la semana de la cirugía refiere disminución de la AV por su OI, siendo la misma de 0,3 y presentando datos coherentes con CCS evidenciada tras OCT macular, en donde se visualiza desprendimiento neurosensorial y pequeño DEP subfoveal asociado (fig. 1). Se solicita analítica con perfil inmunológico, incluyendo determinación de anticuerpos frente a *Helicobacter pylori*, siendo todo ello negativo. A los tres meses se observa empeoramiento del desprendimiento seroso con aumento del fluido subretiniano (fig. 2). Se propone al paciente la realización de terapia fotodinámica o la instauración de tratamiento experimental con espironolactona. El paciente acepta recibir tratamiento con espironolactona firmando consentimiento informado. A los dos meses

presenta resolución del líquido subretiniano que era persistente previamente, se observa alteración del EPR en la retinografía (fig. 3) y atrofia foveal residual por OCT macular (fig. 4). Se solicita campo visual macular que nos revela escotoma central compatible con la lesión foveal (fig. 5), siendo la AV final en el OI de 0,4.

DISCUSIÓN

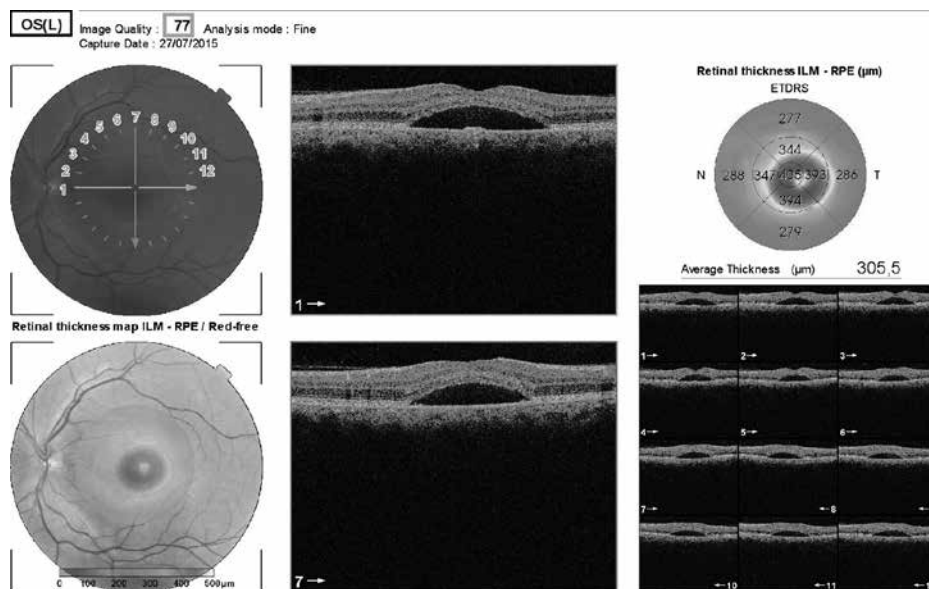
Los esteroides están implicados en la patogénesis de la CCS (8,9) y relacionados con el estrés o la personalidad tipo A. Tras un episodio de estrés los niveles de corticoides secretados por la glándula adrenal aumentan a nivel sistémico (10). Los esteroides gracias a los receptores de los mineralcorticoides de la coroides van a desencadenar vasodilatación de los vasos coroideos pudiendo conducir a la extravasación de líquido subretiniano y a la CCS (11,12).

En la patogénesis de la CCS pudiera estar asociado el incremento del grosor coroideo, produciéndose fuga e hipermeabilidad de los vasos coroideos (13,14).

En el caso presentado existe un estrés inducido por la cirugía palpebral, desencadenando el episodio de CCS que se cronifica posteriormente.

Tras un episodio de CCS está descrita la posibilidad de aparición de una atrofia foveal, sobre todo en los casos en los que la AV ini-

Fig. 2: OCT macular de ojo izquierdo, se observa persistencia de líquido subretiniano compatible con coriorretinopatía central serosa persistente, espesor central foveal de 405 micras.



cial sea menor de 0,5 y la duración sea mayor de 4 meses. La ausencia de contacto entre los fotorreceptores y las células del epitelio pigmentario de la retina de manera prolongada por el desprendimiento seroso, da lugar a una falta de nutrientes y oxígeno, probable causa de la atrofia foveal (15,16).

La atrofia foveal tras el cuadro resolutivo de la CCS, conlleva a la pérdida visual con escotoma central residual en el caso presentado.

La espironolactona, la eplerenona y la canrenona son antagonistas de los receptores de los mineralocorticoides. La ventaja fundamental de la espironolactona frente a la eplerenona, es la posibilidad de usar una dosis más baja y mejor tolerada (7).

La espironolactona es un antagonista de los receptores de los mineralocorticoides que conduce a la disminución del canal de potasio $KCa_{2.3}$ expresado en la coroides y que provoca vasodilatación (17). Este mecanismo se postula como el responsable de la salida del líquido subretiniano en la CCS.

Se han propuesto diferentes alternativas terapéuticas a lo largo del tiempo en el tratamiento de la CSC como el uso sistémico de la acetazolamida o rifampicina (18), el uso de antiangiogénicos intravítreos, laserterapia (19-21) y terapia fotodinámica, con resultados dispares (22).

Aunque se necesitan estudios con la inclusión de un mayor número de casos y seguimiento a largo plazo, el tratamiento con espironolactona se dilucida prometedor en la CCS.

BIBLIOGRAFÍA

1. Tomaschitz A, Pilz S, Ritz E, et al. Aldosterone and arterial hypertension. *Nat Rev Endocrinol* 2010; 6: 83-93.
2. Behar-Cohen F. New insight in the pathophysiology of CSCR: therapeutic application. *Retina subspecialty day, AAO* 2012.
3. Bousquet E, Beydoun T, Zhao M et al. Mineralocorticoid receptor antagonism in the treatment of chronic central serous chorioretinopathy. A pilot study. *Retina* 2013; 33(10): 2096-2102.
4. Zhao M, Célrier I, Bousquet E et al. Mineralocorticoid receptor is involved in rat and human ocular chorioretinopathy. *J Clin Invest* 2012; 122(7): 2672-2679.

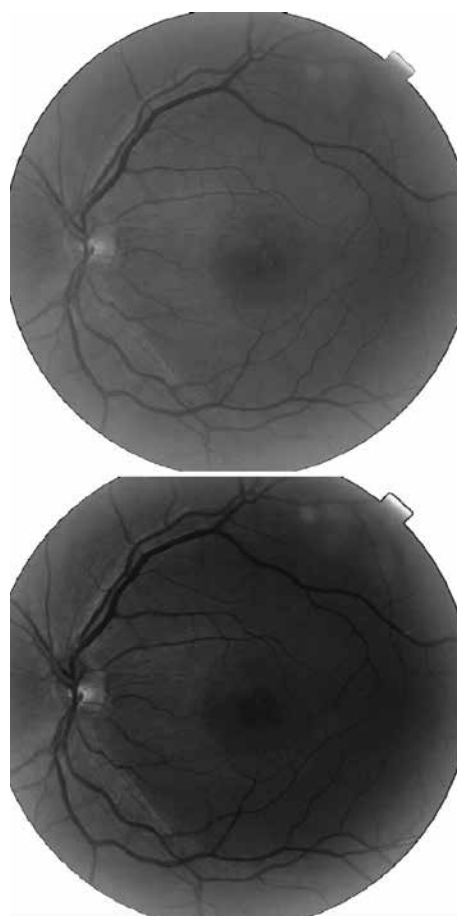


Fig. 3: Retinografía convencional y retinografía anerytra (filtro libre de rojos) realizada con OCT macular Topcon® 3D OCT-2000. Se aprecia alteración del EPR a nivel foveal de OI residual tras la resolución de la coriorretinopatía central serosa.

5. Wolf RL, Mendlowitz M, Roboz J, et al. Treatment of hypertension with spironolactone. Double-blind study. *JAMA* 1966; 198: 1143-1149.
6. Maier M, Stumpfe S, Feucht N, Strobl P, Rath V, Lohmann CP. Mineralokortikoidrezeptor antagonisten als Therapieoption bei akuter und chronischer Chorioretinopathia centralis serosa. *Ophthalmologie* 2014; 111: 173-180.

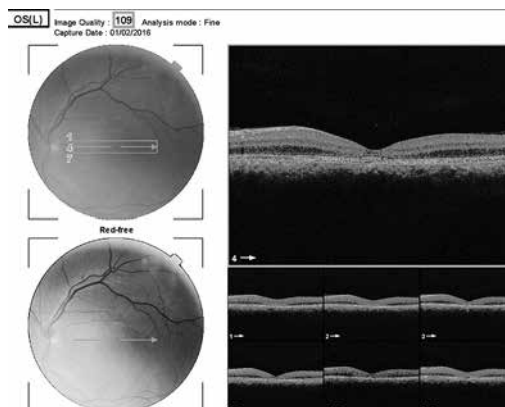
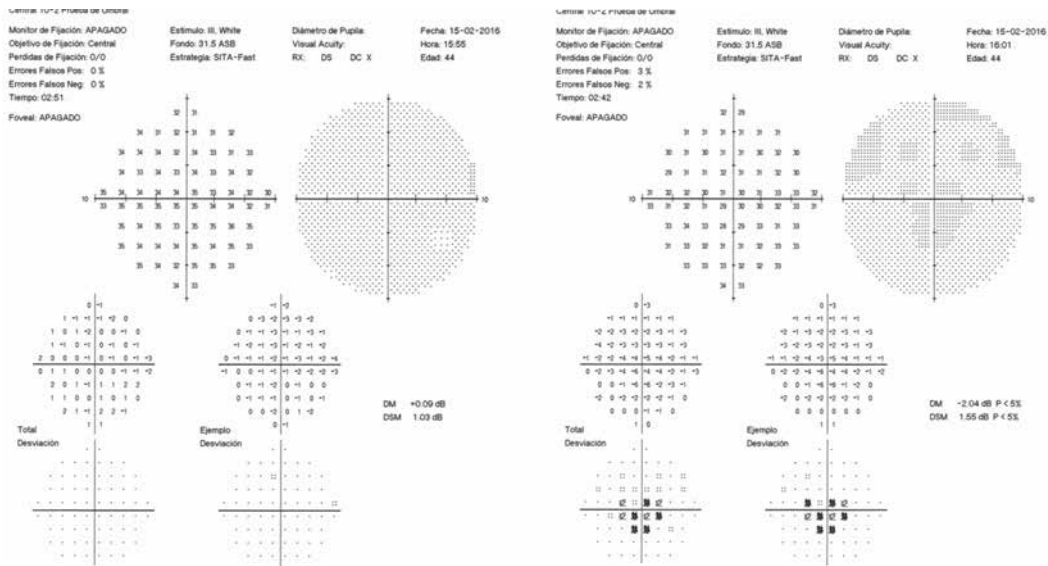


Fig. 4: OCT macular de OI: se observa atrofia retiniana foveal, alteración del EPR foveal y cierta alteración de la capa elipsoide compatible con la pérdida visual central del paciente.

Fig. 5: Campo visual macular de ambos ojos usando Humphrey-HFA II-i Series Carl Zeiss®, estrategia 10-2 central: se visualiza normalidad en ojo derecho y escotoma central en OI compatible con la pérdida visual referida por el paciente.



- Herold TR, Prause K, Wolf A, Mayer WJ, Ulbig MW. Spironolactone in the treatment of central serous chorioretinopathy – a case series. Graefes Arch Clin Exp Ophthalmol 2014; 252: 1985-1991.
- Carvalho-Recchia CA, Yannuzzi LA, Negrao S, et al. Corticosteroids and central serous chorioretinopathy. Ophthalmology 2002; 109: 1834-1837.
- Bilateral retinal detachment in a young woman. Chan, Wai-Man; Li, Edmund KM; Chan, Alice YK; Lam, Dennis SC. The Lancet, 2003; 361(9374): 2044.
- Schumacher M, Guennoun R, Mattern C. Et al. Analytical challenges for measuring steroid responses to stress, neurodegeneration and injury in the central nervous system M. Steroids 2015; 103: 42-57.
- Chin EK, Almeida DR, Roybal CN, Niles PI, Gehrs KM, Sohn EH et al. Oral mineralocorticoid antagonists for recalcitrant central serous chorioretinopathy Clinical Ophthalmology. 2015; 9: 1449-1456.
- White AJ, Cheruvu SC, Sarris M, Liyanage SS, Lumbers E, Chui J, Wakefield D, McCluskey PJ. Expression of classical components of the renin-angiotensin system in the human eye. J Renin Angiotensin Aldosterone Syst. 2015; 16: 59-66.
- Imamura Y, Fujiwara T, Margolis R, Spaide RF. Enhanced depth imaging optical coherence tomography of the choroid in central serous chorioretinopathy. Retina 2009; 29(10): 1469-1473.
- Spaide RF, Hall L, Haas A, Campeas L, Yannuzzi LA, Fisher YL, Guyer DR, Slakter JS, Sorenson JA, Orlock DA. Indocyanine green videoangiography of older patients with central serous chorioretinopathy. Retina 1996; 16(3): 203-213.
- Wang MS, Sander B, Larsen M. Retinal atrophy in idiopathic central serous chorioretinopathy. Am J Ophthalmol. 2002; 133(6): 787-93.
- Piccolino FC, de La Longrais RR, Ravera G, et al. The foveal photoreceptor layer and visual acuity loss in central serous chorioretinopathy. Am J. Ophthalmol 2005; 139: 87-89.
- Zhao M, Célérier I, Bousquet E, Jeanny JC, Jonet L, Savoldelli M et al. Mineralocorticoid receptor is involved in rat and human ocular chorioretinopathy. J Clin Invest. 2012; 122: 2672-2679.
- Steinle NC, Gupta N, Yuan A, Singh RP. Oral rifampin utilisation for the treatment of chronic multifocal central serous retinopathy. Br J Ophthalmol 2012; 96(1): 10-13.
- Roisman L, Magalhaes FP, Lavinsky D, Moraes N, Hirai FE, Cardillo JA, Farah ME Micropulse diode laser treatment for chronic central serous chorioretinopathy: a randomized pilot trial. Ophthalmic Surg Lasers Imaging 2013; 44(5): 465-470.
- Beger I, Koss MJ, Koch F. Treatment of central serous chorioretinopathy: MicroPulse photocoagulation versus bevacizumab. Ophthalmologie 2012; 109(12): 1224-1232.
- Behnia M, Khabazkhoob M, Aliakbari S, Abadi AE, Hashemi H, Pourvahidi P Improvement in visual acuity and contrast sensitivity in patients with central serous chorioretinopathy after macular subthreshold laser therapy. Retina 2013; 33(2): 324-328.
- Lim JI, Glassman AR, Aiello LP, Chakravarthy U, Flaxel CJ, Spaide RF. Collaborative Retrospective Macula Society Study of Photodynamic Therapy for Chronic Central Serous Chorioretinopathy. Ophthalmology. 2014; 121(5): 1073-78.