

# Incidencia y características de los desprendimientos de retina regmatógenos en nuestra área

## *Incidence and characteristics of rhegmatogenous retinal detachments diagnosed in our area*

PÉREZ MUÑOZ DC<sup>1</sup>, ABREU GONZÁLEZ R<sup>1</sup>, HERNÁNDEZ MARRERO D<sup>1</sup>, ALONSO PLASENCIA M<sup>1</sup>, GIL HERNÁNDEZ MA<sup>2</sup>, ABREU REYES P<sup>3</sup>

### RESUMEN

**Objetivo:** Describir las características de los desprendimientos de retina regmatógenos que han sido intervenidos en el Hospital Universitario Nuestra Señora de la Candelaria en el año 2013, analizando el tiempo transcurrido desde que se realiza el diagnóstico hasta la cirugía del mismo.

**Método:** Se realizó un estudio retrospectivo de las historias clínicas de los pacientes diagnosticados y tratados por presentar desprendimiento de retina (DR) regmatógeno desde el 1 de enero de 2013 hasta el 31 de diciembre de 2013 en el HUNSC.

**Resultados:** Un total de 68 pacientes fueron intervenidos por DR durante el periodo estudiado, siendo la afectación bilateral en un caso. La edad media fue 55,62 años, con una desviación típica de 14,17. Con mayor frecuencia se afectaron 2 cuadrantes retinianos (30,4%). El tiempo medio transcurrido entre el momento del diagnóstico y la realización de la cirugía fue de 3,7 días. Se apreció mejoría entre la mediana de la AV preoperatoria (0,15: escala Snellen) y la postoperatoria (0,4 escala Snellen). Se produjeron 25 complicaciones postquirúrgicas, siendo la más frecuente la aparición de un nuevo DR (11,6%).

**Conclusiones:** Los resultados de este estudio nos sitúan dentro del intervalo de tiempo recomendado para la intervención quirúrgica del desprendimiento de retina, siendo nuestra técnica de elección la vitrectomía vía pars plana (VPP) empleando como agente taponador gas asociada a cirugía escleral.

**Palabras clave:** Desprendimiento de retina regmatógeno, tiempo, tratamiento.

### SUMMARY

**Purpose:** To describe the characteristics of rhegmatogenous retinal detachments operated in Hospital Universitario Nuestra Señora de la Candelaria in 2013 and to analyze the time interval between the diagnosis of retinal detachment and the surgical repair.

---

Servicio de Oftalmología. Hospital Universitario Nuestra Señora de La Candelaria. Tenerife.

<sup>1</sup> Licenciado en Medicina y Cirugía.

<sup>2</sup> Doctora en Medicina y Cirugía. Jefe de sección.

<sup>3</sup> Licenciado en Medicina y Cirugía. Jefe de Servicio de Oftalmología.

Correspondencia:

Rodrigo Abreu González

Servicio de Oftalmología. Hospital Universitario Ntra. Sra. de La Candelaria

Carretera Del Rosario, 145

38009 Santa Cruz de Tenerife. España

**Method:** We performed a retrospective study of medical records from the patients who were diagnosed and treated of rhegmatogenous retinal detachment in the HUNSC from January 1st, 2013 to December 31st, 2013.

**Results:** During the study period a total of 68 patients were operated of rhegmatogenous retinal detachment and in one case the affectation was bilateral. Mean age was 55,62 years, with a standard deviation of 14,17. Two retinal quadrants were more often affected (30,4%). The mean time interval between the diagnosis and the surgical repair was 3,7 days. An improvement was observed between the median preoperative visual acuity (VA) (0,15: Snellen scale) and the postoperative VA(0,4: Snellen scale). 25 Postoperative complications were observed, the most frequent being the development of a new RD (11,6%).

**Conclusions:** The results of this study place us within the time interval recommended for the surgical repair of the retinal detachment. Our chosen technique is pars plana vitrectomy associated with scleral buckling using gas as a tamponade agent.

**Key words:** Rhegmatogenous retinal detachment, time, treatment.

## INTRODUCCIÓN

El desprendimiento de retina se produce como resultado de la separación de la retina neurosensorial del epitelio pigmentario de la retina (1). Es una causa importante de morbilidad visual (2), siendo la incidencia del desprendimiento de retina regmatógeno (DRR) en el paciente fájico de 1/10.000 personas/año y la prevalencia del DRR pseudofájico del 1-3% (3).

Los tratamientos disponibles incluyen la cirugía escleral, la vitrectomía vía pars plana (VPP) con un agente de taponamiento intravítreo, retinopexia neumática y las técnicas combinadas (4).

El objetivo de nuestro trabajo es describir las características de los desprendimientos de retina diagnosticados en nuestro centro hospitalario en el año 2013 y conocer el tiempo transcurrido desde que se realiza el diagnóstico hasta la cirugía del mismo.

## MÉTODO

Se realizó un estudio retrospectivo de las historias clínicas de los pacientes diagnosticados de desprendimiento de retina en el Hospital Universitario Nuestra Señora de la Candelaria desde el 1 de enero de 2013 hasta el 31 de diciembre de 2013.

Las variables estudiadas fueron: datos demográficos de los pacientes, antecedentes personales, el tipo de desprendimiento de retina, el tiempo transcurrido entre el diagnóstico y el tratamiento quirúrgico, el tipo de cirugía realizada, la agudeza visual (AV)

preoperatoria y postoperatoria y la existencia de complicaciones postoperatorias.

En el estudio se incluyeron los pacientes diagnosticados de desprendimiento de retina regmatógeno en el ojo afectado por primera vez, excluyéndose reintervenciones, los desprendimientos de retina traccionales, los posttraumáticos y los asociados a retinosquiasis.

## RESULTADOS

En el periodo de tiempo estudiado, 80 pacientes fueron diagnosticados e intervenidos de desprendimiento de retina. De ellos, 12 pacientes (15%) fueron excluidos porque no cumplían los criterios de inclusión. Entre los pacientes excluidos, 4 presentaban DR traccional asociado a retinopatía diabética, DR traccional asociado a panuveítis (1 paciente), cirugía de desprendimiento de retina en el ojo afecto años anteriores al estudiado (3 pacientes), DR postraumático (3 pacientes) y DR asociado a retinosquiasis (1 paciente) (fig. 1).

La edad media de los pacientes en el momento del diagnóstico fue 55,62 años, con un rango entre 29 y 85 años, siendo la desviación típica de 14,17.

De los 68 pacientes incluidos, 35 eran varones (51%) y 33 mujeres (49%), presentando una paciente en el año 2013, DR en ambos ojos. De los 69 ojos afectados, 41 eran ojos derechos (59,4%) y 28 ojos izquierdos (40,6%).

Teniendo en cuenta los antecedentes personales, 37 pacientes tenían dislipemia (54,41%), 20 hipertensión arterial (44,12%) y 10 diabetes mellitus (14,7%).

Respecto a los antecedentes oculares, 25 pacientes tenían miopía (36,77%), 7 habían sido tratados de DR en el ojo contralateral (10,29%), 2 tenían antecedentes de perforación ocular (2,94%), 2 eran ojo único (2,94%), 2 ambliopes (2,94%), 2 tenían glaucoma (2,94%) y 2 tenían antecedente de traumatismo ocular antiguo (2,94%).

Treinta y tres pacientes tenían antecedente de cirugía ocular previa (48,53%). La más frecuente fue la cirugía de catarata (38,24%), seguida por cirugía de DR en el ojo contralateral (10,29%), cirugía refractiva (4,41%) y de perforación ocular (2,94%). Un paciente fue intervenido de cirugía refractiva y DR en el ojo contralateral, otro fue intervenido de cirugía refractiva y perforación ocular y tres pacientes tenían antecedentes de cirugía de cataratas y DR en el ojo contralateral.

El 61% de los pacientes eran fâquicos, el 38% eran pseudofâquicos y un paciente era afâquico (fig. 2).

Observamos que en el desprendimiento de retina, con mayor frecuencia se afectaron 2 cuadrantes retinianos (21 casos; 30,4%), seguido por la afectación del cuadrante superior (16 casos; 23,2%), el temporal (11; 15,9%), inferior (10; 10%), el DR completo (8; 11,6%), la afectación de 3 cuadrantes (2; 2,9%), afectándose el cuadrante nasal sólo en el 1,4% de los casos (fig. 3).

En el 97,1% de los casos se evidenciaron desgarros o agujeros retinianos en el momento del diagnóstico o durante la cirugía.

En relación al estado de la mácula, en el 42% de los pacientes la mácula estaba aplicada (mácula on), en el 49,3% se encontraba desprendida (mácula off) y en un 8,7% de los casos existía duda debido a la existencia de una bolsa en el desprendimiento de retina que no permitía valorar el estado de la mácula.

El tiempo medio transcurrido entre el momento del diagnóstico y la realización de la cirugía fue de 3,7 días con una desviación típica de 2,06 y un rango entre 0 y 10 días. Si analizamos el tiempo transcurrido teniendo en cuenta el estado de la mácula, el tiempo medio en los pacientes con mácula on fue de 2,66 días y en los que tenían afectación macular de 4,47 días.

En la siguiente gráfica se muestra el porcentaje de pacientes con mácula on y off y los días que transcurrieron entre el diagnóstico y la realización de la intervención quirúrgica (fig. 4).

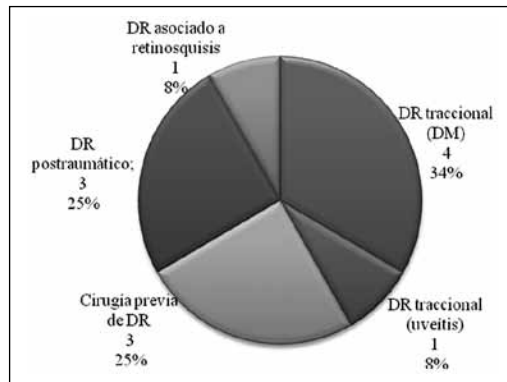


Fig. 1: Motivos de exclusión de los pacientes.

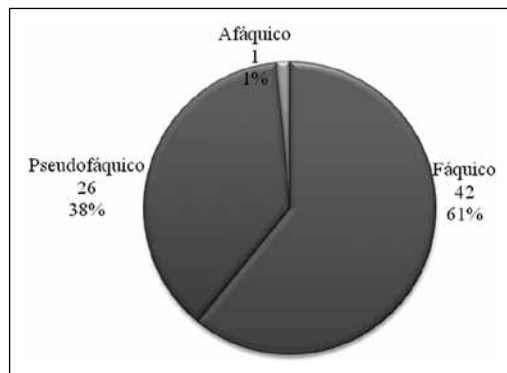


Fig. 2: Distribución teniendo en cuenta si el ojo era fâquico, pseudofâquico o afâquico.

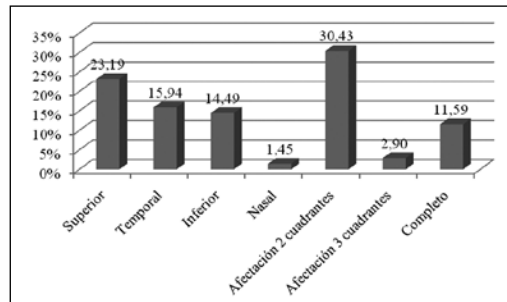


Fig. 3: Localización de la afectación de la retina.

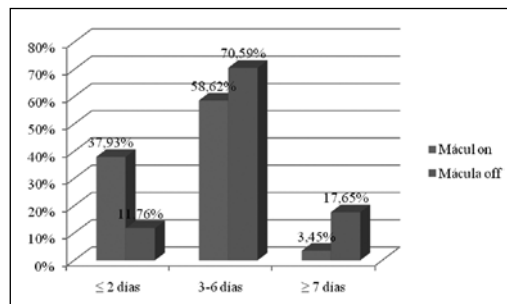


Fig. 4: Porcentaje de pacientes con mácula on y off y días transcurridos entre el diagnóstico y la realización de la intervención quirúrgica.

El tipo de cirugía que se realizó con mayor frecuencia fue la cirugía escleral asociada a vitrectomía vía pars plana 23G (VPP) empleando como agente taponador gas (46,4%),

**Tabla 1. Tabla que muestra el tiempo medio transcurrido entre el diagnóstico y el tratamiento y la mediana de la AV preoperatoria y postoperatoria según el estado de la mácula**

	Mácula on	Mácula off	Duda en mácula	Total
Número de casos	29	34	6	69
Edad (media en años)	49,07	61,06	54,50	55,62
Mediana AV basal (decimal)	0,6	0,1	0,01	0,15
Tiempo diagnóstico-cirugía (días)	2,66	4,47	3,50	3,7
Mediana AV postoperatoria (decimal)	0,6	0,16	0,2	0,4

seguido de la VPP 23G con gas (37,7%), cirugía escleral asociada a VPP 23G empleando el aceite de silicona como agente taponador (10,1%), cirugía escleral (2,9%) y neumorretinopexia (2,9%).

Del total de 69 ojos, 65 fueron tratados con VPP, colocándose banda de cerclaje en 39 de ellos (56,52%). Dentro de este grupo de pacientes en los que se puso banda de cerclaje, el 56,41% eran pseudofáquicos, el 41,03% eran fáquicos y el 2,56% afáquicos.

En el 95,7% de los casos se trató el desgarro o agujero retiniano con crioretinopexia y en el 66,7% de los casos se realizó fotocoagulación durante la cirugía.

Sólo en 5 pacientes (7,2%) fue necesario realizar cirugía combinada de desprendimiento de retina y catarata.

La neumorretinopexia se realizó en dos pacientes fáquicos que presentaban DR localizados temporales superiores sin proliferación vitreoretiniana (PVR). En ambos se consiguió con éxito la reaplicación de la retina pero en uno de ellos se produjo de nuevo desprendimiento de retina siendo tratado con cerclaje asociado a VPP empleando como agente taponador gas y tratando el desgarro con laserterapia y criopexia.

Tras analizar la AV, la mediana de la AV preoperatoria (en 51 casos, pues no disponemos de la AV del resto de pacientes) fue de 0,15 (escala Snellen) con un rango entre 0,001 y 1. Mientras que la mediana de la AV postoperatoria (en 60 casos, determinada entre 3 semanas y 3 meses tras el tratamiento quirúrgico) fue de 0,4 (escala Snellen) con un rango entre 0,001 y 1.

Si se analiza la AV teniendo en cuenta el estado de la mácula. En los pacientes con mácula on la mediana de la AV preoperatoria y postoperatoria coinciden, siendo de 0,6. El rango de la AV preoperatoria es de 0,150 y 1 y el rango de la AV postoperatoria es de

0,001 y 1. En los pacientes con mácula off la mediana de la AV preoperatoria fue de 0,1 con un rango entre 0,001 y 0,7 y la mediana de la AV postoperatoria de 0,16 con el mismo rango (tabla 1).

Se produjeron complicaciones postquirúrgicas en 25 casos (36,23%). La aparición de un nuevo DR fue la más frecuente (8 casos; 11,59%), seguida del desarrollo de catarata en 6 pacientes (8,7%), elevación transitoria de la presión intraocular en 4 pacientes (5,8%), el desarrollo de una membrana epirretiniana en 3 pacientes (4,35%), edema macular en 2 pacientes (2,9%), pliegues en la mácula en un paciente (1,45%) y presencia de perfluorocarbono (PFC) subfoveal en un paciente (1,45%).

De los 8 pacientes que presentaron un nuevo DR, 2 de ellos no fueron tratados debido al mal pronóstico visual (25%). Los 6 restantes fueron tratados mediante VPP: 1 (que tenía cerclaje previo) con gas como taponador, 2 añadiendo cerclaje y empleando gas, 3 con aceite de silicona.

Con respecto a los 6 pacientes que desarrollaron catarata después del tratamiento quirúrgico, la edad media fue de  $53 \pm 17,63$  años. Todos fueron tratados mediante VPP empleando gas como agente taponador, asociando cirugía escleral en 4 de ellos. De los 6 pacientes, 4 tenían menos de 58 años y no presentaban catarata antes de la intervención, los otros 2 pacientes presentaban catarata incipiente que se desarrolló rápidamente tras la cirugía. El tiempo medio de aparición de la catarata fue de 38,33 días con un rango entre 5 días y 5 meses.

De los 4 pacientes en los que se produjo aumento de la PIO, 2 de ellos fueron tratados con VPP, empleando gas como agente taponador, otro mediante VPP, gas y cirugía escleral y otro con VPP, silicona y cirugía escleral. La elevación media de la PIO fue de 32 mmHg con un rango entre 30 y 35 mmHg. Precisarón tratamiento hipotensor 3 de ellos, suspendiéndose éste tras un mes en 2 pacientes, manteniéndose en el paciente que fue tratado mediante VPP y silicona el tratamiento tóxico hipotensor hasta el momento actual.

## DISCUSIÓN

Este estudio proporciona información detallada sobre las características de los des-

prendimientos de retina regmatógenos en pacientes sin cirugía vitreoretiniana previa en nuestra área.

El aumento del intervalo de tiempo entre el diagnóstico y el tratamiento quirúrgico es un hallazgo registrado en algunos estudios recientes. Por ejemplo, en una serie retrospectiva de 114 pacientes con desprendimiento de retina sin afectación macular, entre los pacientes operados esa misma noche comparados con los que se operaron de forma electiva con una media de 14,5 horas, no se informaron diferencias significativas en los resultados anatómicos o visuales (5).

En un estudio prospectivo con 291 pacientes con DR con afectación macular se sugiere que después de 8 días del desprendimiento macular, la agudeza visual final puede verse afectada, por lo que recomienda la reparación quirúrgica dentro de los primeros 8 días (6).

Apreciamos mejoría entre la AV preoperatoria (0,15 décimas) y la postoperatoria (0,4 décimas), manteniéndose la mediana de la AV preoperatoria y postoperatoria en los pacientes sin afectación macular (0,6 décimas) (fig. 5).

El tratamiento óptimo del desprendimiento de retina regmatógeno se ha debatido durante décadas. El método de elección en ocasiones depende del cirujano o de la institución en lugar de los resultados basados en la evidencia. Los estudios retrospectivos demuestran la alta tasa de éxito anatómico de todos los métodos pero no proporcionan un consenso con respecto al mejor procedimiento en términos de resultados (7-10). Se han realizado pocos ensayos clínicos prospectivos y aleatorizados e incluso con resultados y recomendaciones contradictorias entre ellos (11-14).

La tasa de éxito descrita varía entre el 81% y el 92% en casos no complicados (15-21), entre el 65% y el 70% en ojos de alto riesgo y el 75% si no se encuentra el desgarramiento (16,22-26). La obtenida en nuestro hospital fue del 88,4%.

Estas cirugías pueden tener complicaciones postquirúrgicas tales como: estrabismo, desprendimiento de retina recurrente asociado con proliferación vitreoretiniana, membrana epirretiniana, pliegues retinianos, translocación macular no intencionada y persistencia de desprendimiento de retina anterior periférico (27-32). En nuestro estudio la

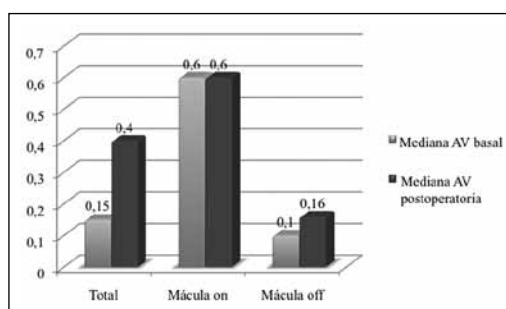


Fig. 5: Gráfico en el que se muestran las medianas de las AV preoperatorias y postoperatorias totales y dependiendo del estado macular.

complicación postquirúrgica más frecuente fue la aparición de un nuevo DR (11,6%). Ningún paciente desarrolló endoftalmitis ni desprendimiento coroideo.

Los resultados de este estudio nos sitúan dentro del intervalo de tiempo recomendado para la intervención quirúrgica del desprendimiento de retina, siendo nuestra técnica de elección la vitrectomía vía pars plana (VPP) empleando como agente taponador gas asociada a cirugía escleral.

## BIBLIOGRAFÍA

1. Soni C, Hainsworth DP, Almony A. Surgical management of rhegmatogenous retinal detachment: a meta-analysis of randomized controlled trials. *Ophthalmology*. 2013; 120(7): 1440-1447.
2. Schwartz SG, Flynn HW Jr, Mieler WF. Update on retinal detachment surgery. *Curr Opin Ophthalmol*. 2013; 24(3): 255-261.
3. García-Arumí J, Martínez-Castillo V, Boixadera A, Blasco H, Marticorena J, Zapata MA, Macià C, Badal J, Distéfano L, Rafart JM, Berrocal M, Zambrano A, Ruíz-Moreno JM, Figueroa MS. Rhegmatogenous retinal detachment treatment guidelines. *Arch Soc Esp Ophthalmol*. 2013; 88(1): 11-35.
4. Schwartz SG, Flynn HW. Primary retinal detachment: scleral buckle or pars planavitrectomy? *Curr Opin Ophthalmol*. 2006; 17: 245-250.
5. Koch KR, Hermann MM, Kirchhof B, Fauser S. Success rates of retinal detachment surgery: routine versus emergency setting. *Graefes Arch Clin Exp Ophthalmol*. 2012; 250(12): 1731-1736.
6. Mity D, Awan MA, Boroah S, Syrogiannis A, Lim-Fat C, Campbell H, Wright AF, Fleck BW, Charteris DG, Yorston D, Singh J. Long-term visual acuity and the duration of macular detachment: findings from a prospective population-based study. *Br J Ophthalmol*. 2013; 97(2): 149-152.
7. Afrashi F, Erakgun T, Akkin C, et al. Conventional buckling surgery or primary vitrectomy with silicone oil tamponade in rhegmatogenous re-

- tinal detachment with multiple breaks. *Graefes Arch Clin Exp Ophthalmol.* 2004; 242: 295-300.
8. Miki D, Hida T, Hotta K, et al. Comparison of scleral buckling and vitrectomy for retinal detachment resulting from flap tears in superior quadrants. *Jpn J Ophthalmol.* 2001; 45: 187-191.
  9. Oshima Y, Yamanishi S, Sawa M, et al. Two year follow-up study comparing primary vitrectomy with scleral buckling for macula-off rhegmatogenous retinal detachment. *Jpn J Ophthalmol.* 2000; 44: 538-549.
  10. Wolfensberger TJ, Foveal reattachment after macula-off retinal detachment occurs faster after vitrectomy than after buckle surgery. *Ophthalmology.* 2004; 111: 1340-1343.
  11. Ahmadiéh H, Moradian S, Faghihi H, et al. Pseudophakic and Aphakic Retinal Detachment (PARD) Study Group. Anatomic and visual outcomes of scleral buckling versus primary vitrectomy in pseudophakic and aphakic retinal detachment: six-month follow-up results of a single operation-report no. 1. *Ophthalmology.* 2005; 112: 1421-1429.
  12. Sharma YR, Karunanithi S, Azad RV, et al. Functional and anatomic outcome of scleral buckling versus primary vitrectomy in pseudophakic retinal detachment. *Acta Ophthalmol Scand.* 2005; 83: 293-297.
  13. Brazitikos PD, Androudi S, Christen WG, Stangos NT. Primary pars plana vitrectomy versus scleral buckle surgery for the treatment of pseudophakic retinal detachment: a randomized clinical trial. *Retina.* 2005; 25: 957-964.
  14. Heimann H, Bartz-Schmidt KU, Bornfeld N, et al. Scleral Buckling versus Primary Vitrectomy in Rhegmatogenous Retinal Detachment Study Group. Scleral buckling versus primary vitrectomy in rhegmatogenous retinal detachment: a prospective randomized multicenter clinical study. *Ophthalmology.* 2007; 114: 2142-2154.
  15. Ah-Fat FG, Sharma MC, Majid MA, et al. Trends in vitreoretinal surgery at a tertiary referral centre: 1987 to 1996. *Br J Ophthalmol.* 1999; 83: 396-398.
  16. Campo RV, Sipperley JO, Sneed SR et al. Pars plana vitrectomy without scleral buckle for pseudophakic retinal detachment. *Ophthalmology.* 1999; 106: 1811-1815.
  17. Girard P, Karpouzas I. Pseudophakic retinal detachment: anatomic and visual results. *Graefes Arch Clin Exp Ophthalmol.* 1995; 223: 324-330.
  18. La Heij EC, Derhaag PF, Hendrikse F. Results of scleral buckling operations in primary rhegmatogenous retinal detachment. *Doc Ophthalmol.* 2000; 100: 17-25.
  19. Oshima Y, Emi K, Motokura M, et al. Survey of surgical indications and results of primary pars plana vitrectomy for rhegmatogenous retinal detachments. *Jpn J Ophthalmol.* 1999; 43: 120-126.
  20. Tompson JA, Snead MP, Billington BM, et al. National audit of the outcome of primary surgery for rhegmatogenous retinal detachment. II Clinical outcomes. *Eye (Lond).* 2002; 16: 771-777.
  21. Minihan M, Tanner V, Williamson TH. Primary rhegmatogenous retinal detachment: 20 years of change. *Br J Ophthalmol.* 2001; 85: 546-548.
  22. Hakin KN, Lavin MJ, Leaver PK. Primary vitrectomy for rhegmatogenous retinal detachment. *Graefes Arch Clin Exp Ophthalmol.* 1993; 231: 344-346.
  23. Heimann H, Bornfeld N, Friedrichs W, et al. Primary vitrectomy without scleral buckling for rhegmatogenous retinal detachment. *Graefes Arch Clin Exp Ophthalmol.* 1996; 234: 561-568.
  24. Schmidt JC, Rodrigues EB, Hoerle S, et al. Primary vitrectomy in complicated rhegmatogenous retinal detachment-a survey of 205 eyes. *Ophthalmologica.* 2003; 217: 387-392.
  25. Tewari HK, Kedar S, Kumar A, et al. Comparison of scleral buckling with combined scleral buckling and pars planavitrectomy in the management of rhegmatogenous retinal detachment with unseen retinal breaks. *Clin Experiment Ophthalmol.* 2003; 31: 403-407.
  26. Wong D, Billington BM, Chignell AH. Pars planavitrectomy for retinal detachment with unseen retinal holes. *Graefes Arch Clin Exp Ophthalmol.* 1987; 225: 269-271.
  27. Goezinne F, Berendschot TT, van Daal EW, et al. Diplopia was not predictable and not associated with buckle position after scleral buckling surgery for retinal detachment. *Retina.* 2012; 32: 1514-1524.
  28. Schroder S, Muether PS, Caramoy A, et al. Anterior chamber aqueous flare is a strong predictor for proliferative vitreoretinopathy in patients with rhegmatogenous retinal detachment. *Retina.* 2012; 32: 38-42.
  29. Martinez-Castillo V, Boixadera A, Distefano L, et al. Epiretinal membrane after pars planavitrectomy for primary pseudophakic or aphakic rhegmatogenous retinal detachment: incidence and outcomes. *Retina.* 2012; 32: 1350-1355.
  30. Dell'omo R, Tan HS, Schlingemann RO, et al. Evolution of outer retinal folds occurring after vitrectomy for retinal detachment repair. *Invest Ophthalmol Vis Sci.* 2012; 53: 7928-7935.
  31. Pandya VB, Ho IV, Hunyor AP. Does unintentional macular translocation after retinal detachment repair influence visual outcome? *Clin Experiment Ophthalmol.* 2012; 40: 88-92.
  32. Silva RA, Flynn HW Jr, Ryan EH Jr, Isom RF. Pars planavitrectomy for primary retinal detachment: persistent anterior peripheral retinal detachment. *JAMA Ophthalmol.* 2013; 131: 669-671.