

# Rotura coroidea. A propósito de un caso

## *Choroidal rupture. A case report*

BAETA BAYÓN L<sup>1</sup>, FARINOS GONZALVEZ M<sup>1</sup>, CABRERA MARRERO B<sup>1</sup>, JEREZ OLIVERA E<sup>1</sup>, CARDONA GUERRA P<sup>2</sup>

### RESUMEN

**Caso clínico:** presentamos el caso de un paciente de 19 años que tras una agresión refirió disminución de agudeza visual en el ojo derecho. El caso fue etiquetado como rotura coroidea por traumatismo contuso.

**Discusión:** la rotura coroidea acontece en un bajo porcentaje de los traumatismos contusos. El curso y pronóstico de la misma esta relacionado con el área afecta.

**Palabras clave:** rotura coroidea, hemorragia subretiniana.

### SUMMARY

**Case report:** we report a case of a 19 years old man with poor visual acuity after blunt trauma on his right eye. The diagnosis was choroidal rupture

**Discussion:** choroidal rupture is an uncommon complication of blunt trauma. The course and prognosis is relationated with the affected area.

**Key words:** choroid rupture, subretinal haemorrhage.

### INTRODUCCIÓN

La rotura coroidea tras un traumatismo se produce por una compresión anteroposterior del globo ocular con expansión horizontal del contenido ocular. Anatomopatológicamente se trata de una rotura del epite-

lio pigmentario, membrana de Bruch y coriocapilar (1,2). En la mayoría de los casos, se asocia a hemorragia vítrea, intra o subretiniana, dificultando su diagnóstico en los primeros estadíos (3,4). El pronóstico visual depende fundamentalmente de la zona afectada (5).

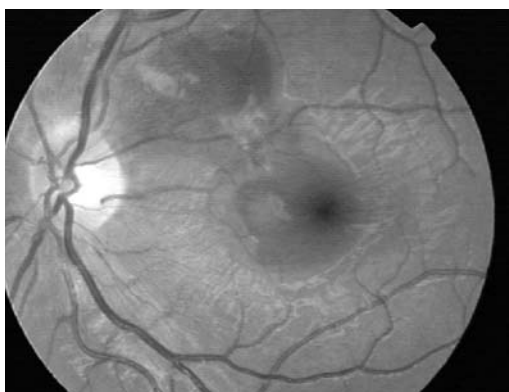
---

Servicio de oftalmología, Hospital Insular, Las Palmas de Gran Canaria.

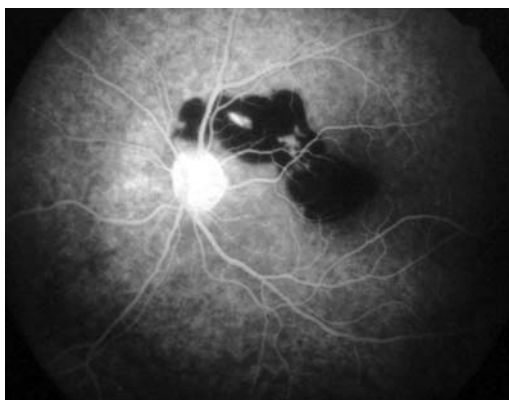
<sup>1</sup> Licenciado en Medicina.

<sup>2</sup> Doctor en Medicina.

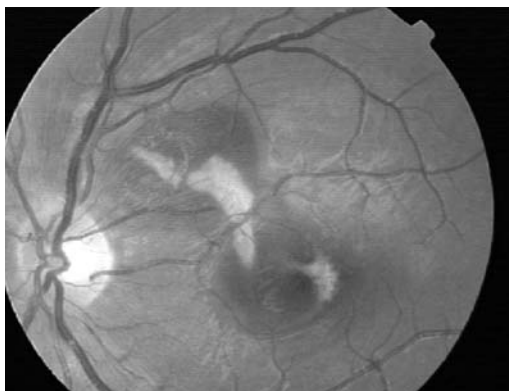Correspondencia:  
Lidia Baeta bayón.  
Hospital Insular.  
Servicio de oftalmología.  
Avenida Marítima del sur s/n.  
Las Palmas de Gran Canaria.



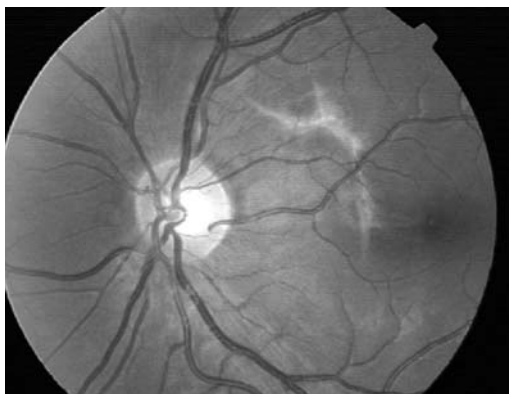
*Fig. 1: Hemorragia subretiniana que se extiende desde área macular hasta zona peripapilar temporal superior.*



*Fig. 2: AFG. Hemorragia subretiniana, de bordes nítidos y regulares que provoca un efecto pantalla. Apréciense las dos líneas hiperfluorescentes que la atraviesan.*



*Fig. 3: Una semana tras el diagnóstico. Se observa la rotura corioidea con forma de semiluna y concéntrica al nervio óptico.*



*Fig. 4: Al cabo de 4 meses la hemorragia se ha reabsorbido en su totalidad.*

## CASO CLÍNICO

Presentamos el caso de un varón de 19 años de edad que acudió a nuestro servicio de urgencias refiriendo disminución de agudeza visual (AV) en el ojo derecho (OD) de 5 días de evolución tras un traumatismo contuso por agresión (el paciente refería haber sufrido varias patadas en dicho ojo).

A la exploración oftalmológica encontramos una AV de 1/4 en OD que no mejoraba con estenopéico, y de la unidad en el ojo izquierdo (OI). El resto de la biomicroscopía, así como la presión intraocular fueron anodinas en ambos ojos.

Al referirnos al fondo de ojo (FO), apreciamos una hemorragia subretiniana que se extendía desde área macular hasta la zona peripapilar superoexterna de aproximadamente 2 áreas de disco, que no permitía visualizar retina (fig. 1). El resto del FO fue normal. No se advirtió patología en el OI.

Se practicó una angiografía fluoresceínica (AGF) que demostró un efecto pantalla por la hemorragia en el área descrita, así como dos líneas hiperfluorescentes a lo largo de todo el angiograma, compatibles con rotura corioidea (fig. 2).

Al cabo de 7 días la hemorragia comenzó a reabsorberse, confirmando el diagnóstico (fig. 3). En el seguimiento, el paciente sufrió una disminución de la AV, de tal modo que al mes de evolución ésta era de contar dedos en el OD. Esto tuvo su origen por la diseminación de la hemorragia al área foveal.

El paciente fue sometido a revisiones quincenales, apreciándose una completa resolución de la hemorragia, así como una recuperación excelente de la AV. De tal modo que a los 4 meses tras el traumatismo la AV era de la unidad para ambos ojos (fig. 4).

## DISCUSIÓN

La rotura corioidea acontece en un 8% de los traumatismos contusos (7). Generalmente la lesión suele adoptar forma lineal o en media luna, y se sitúa concéntrica al nervio óptico (NO) (1,2). En ocasiones, atraviesa el área macular verticalmente.

A la hora de etiquetar el cuadro, son fundamentales la historia clínica y la exploración del FO. La dificultad en el diagnóstico radica en que siempre existe una hemorragia subretiniana a nivel del epitelio pigmentario y de la coroides, asociándose a veces, hemorragias intrarretinianas o vítreas que dificultan la visualización de la rotura, como acontecía en nuestro paciente. En otras ocasiones, la solución de continuidad coroidea se aprecia desde el principio. Lo característico de la hemorragia en una rotura coroidea, es que ésta sea de límites nítidos y regulares, indicando que se encuentra en subretina o coroides (3).

La prueba complementaria más utilizada y fundamental cuando la hemorragia no permite identificar el cuadro, es la AGF. Lo característico, es una hiperfluorescencia precoz y constante a lo largo de toda la prueba. Sin embargo, algunos autores parecen concretar que la angiografía con verde de indocianina (AVI) sería preferible a la AGF. Esto se basa, en que la molécula de verde de indocianina absorbe y emite luz cerca del espectro infrarrojo, aumentando así la transmisión a través de la sangre (4,5). De tal modo que, lesiones ocultas por hemorragia y edema retiniano que no podrían verse con oftalmoscopia o AFG, se visualizarían como áreas hipofluorescentes con la AVI (5). En nuestro caso sólo se realizó AGF, apreciándose la hiperfluorescencia desde tiempos precoces típica.

El pronóstico visual de estos pacientes se basa, en un primer momento, en si la fovea está o no incluida en la región afectada. Sin embar-

go, son pacientes que requieren control periódico, ya que tienen riesgo a padecer membranas neovasculares subretinianas, incluso años después del traumatismo. Estas membranas son más frecuente en las roturas localizadas cerca de la foveola o en las muy extensas (2).

## BIBLIOGRAFÍA

1. Duane,s Clinical Ophthalmology on CD-ROM. Lippincott Williams and Wilkins.
2. Atlas de angiofluoresceina clínica. M. Diaz, J.L. Menezo, F. Marin. Ed: Fogliazza editore. 1991.
3. Maculopatías traumáticas. Sampedro A, Alonso Álvarez C, Ruiz Rodríguez M, Usabiaga Bernal JM, Rodríguez Vázquez M. Arch Soc Esp Ophthalmol. 2001. Ener.
4. Multiple Posttraumatic Choroidal Ruptures Obscured By Hemorrhage: Imaging With Indocyanine Green Angiography. Retina 1997; 17 (4): 352-354.
5. Indocyanine Green Angiographic Features of Choroidal Rupture and Choroidal Vascular Injury After Contusion Ocular Injury. Takeya Kohno, MD, Tokuhiko Miki, MD, Kunihiko Shiraki, MD, Kiyoshi Kano,MD, and Michiko Hirabayashi-Matsushita, MD. Am J Ophthalmol. Jan 2000. 129 (1): 38-46.
6. Choroidal Rupture Associated With Forceps Delivery. Marc F.G. Estafanous, MD, Michelle Seeley, MD, and Elias I. Traboulsi, MD. Am J Ophthalmol 2000; 129: 819-820.
7. Treatment and Patogenesis of Traumatic Choroidal Rupture (Sclopetaria). Daniel F. Martin, MD; Carl C. Awh, MD; Brooks W. McCuen II, MD; Glenn J. Jaffe, MD; Jeffrey H. Slott, MD; and Robert Machamer, MD. Am J Ophthalmol, Feb; 1994. 117: 190-200.