

Combinación de vitrectomía y factor activador del plasminógeno (rTPA) en el tratamiento del desprendimiento de retina con hemorragia submacular postraumatismo

Combination Vitrectomy and Recombinant Tissue Plasminogen Activator (rTPA) in the Management of Retinal Detachment with Postraumatic Submacular Hemorrhage

GIL HERNÁNDEZ MA¹, RODRÍGUEZ GIL R², ALONSO PLASENCIA M², AFONSO RODRÍGUEZ A², PÉREZ MUÑOZ D², ABREU REYES P³

RESUMEN

Caso clínico: Presentamos el tratamiento combinado de vitrectomía más rTPA en el tratamiento de un desprendimiento de retina asociado a hemorragia submacular tras traumatismo ocular contuso.

Discusión: El desprendimiento de retina y la hemorragia subretiniana son complicaciones frecuentes en traumatismos oculares de tipo contuso, por las fuerzas de presión contra presión. La cirugía vítreoretiniana junto con el uso de rTPA subretiniano favorece la reaplicación de la retina y la desaparición del efecto tóxico de la sangre sobre los fotorreceptores retinianos.

Palabras clave: rTPA, hemorragia submacular, contusión ocular.

Servicio de Oftalmología. Sección de Retina. Hospital Universitario Nuestra Señora de Candelaria. Santa Cruz de Tenerife.

¹ Doctora en Medicina y Cirugía. Adjunto F.E.A. de Oftalmología.

² Licenciado en Medicina y Cirugía. Residente de Oftalmología.

³ Licenciado en Medicina y Cirugía. Jefe de Servicio de Oftalmología.

Correspondencia:

M.^a Antonia Gil Hernández

Hospital Universitario Nuestra Señora de Candelaria. Servicio de Oftalmología

Ctra. Rosario n.º 145

38010. Santa Cruz de Tenerife

mgilher1@gmail.com

SUMMARY

Case report: We present the combined treatment of rTPA and vitrectomy in the treatment of retinal detachment associated with submacular hemorrhage after blunt trauma.

Discussion: Retinal detachment and subretinal hemorrhage are frequent complications in blunt ocular trauma by the forces of pressure against pressure. Vitreoretinal surgery with the use of rTPA subretinal enables reattachment of the retina and the disappearance of the blood toxic effects on the retinal photoreceptors.

Key words: rTPA, submacular hemorrhage, blunt ocular trauma.

INTRODUCCIÓN

La hemorragia submacular es una causa frecuente de pérdida de agudeza visual tras traumatismo ocular de tipo contuso por rotura coroidea.

Los traumatismos son responsables de hasta un 35% de los desprendimientos de retina y son los de tipo contuso en un 74% a 86%. Mayoritariamente afectan a jóvenes, siendo en 3/4 partes varones, al verse estos involucrados con mayor frecuencia en peleas y deportes de contacto. Como mecanismo patogénico tenemos que señalar la formación de una rotura retiniana debida a contusión directa o como tracción vitreoretiniana por expansión lateral ecuatorial al producirse un mecanismo de compresión antero-posterior del globo. La lesión por contragolpe es la causante de la conmoción retiniana y de la hemorragia subretiniana tras ruptura coroidea (1).

La presencia de sangre en el espacio subretiniano determina cambios anatomopatológicos en los fotorreceptores, de ahí la necesidad de evacuación de la misma de forma temprana 2. La manipulación quirúrgica de estas hemorragias también lesiona mecánicamente a estas células.

El activador del plaminógeno recombinante (rTPA) es un polipéptido que, en presencia de fibrina, transforma el plasminógeno en plasmina, que a su vez degrada la fibrina. Sus indicaciones claras en patología oftalmológica son las siguientes: lisis de membranas de fibrina en la cámara anterior tras cirugía ocular, ayudar a disolver hifemas hipertensivos y, lisis del coágulo de las hemorragias submaculares para facilitar su evacuación (3-6).

Presentamos el caso clínico de un paciente que, tras traumatismo ocular contuso, desarrolla una hemorragia submacular con desprendimiento de retina al cual le efectuamos la combinación de cirugía vitreoretiniana con la aplicación de rTPA subretiniano e intercambio gas, para disolver el coágulo, y conseguir una adecuada reaplicación de la retina.

CASO CLÍNICO

Paciente varón de 42 años de edad que, diez días antes, había acudido de urgencia por traumatismo ocular con una pelota en OD mientras jugaba al pádel. En ese momento se le diagnosticó de contusión ocular, presentando hifema que ocupa 1/3 de cámara anterior, el estado del fondo ocular se apreciaba mal por la turbidez de medios. Tras instaurar tratamiento antiinflamatorio por vía sistémica y tópica acude de nuevo por no notar mejoría de su agudeza visual.

En la exploración oftalmológica presentaba una agudeza visual de 0,01 por el OD y de la unidad por el OI. El polo anterior no reflejaba alteración ni signos inflamatorios. Presión ocular de 14 mmHg. Tras dilatación pupilar observamos, a nivel del polo posterior, una hemorragia subretiniana con afectación macular (fig. 1) y, en la periferia retiniana un desprendimiento de retina en cuadrante nasal con varios desgarros entre las 12-14,30 h secundarios al traumatismo contuso.

Se interviene efectuando cirugía escleral, mediante la colocación de banda circular de silicona de 2,5 mm, y vitrectomía vía pars

plana. Extraemos la hialoides posterior con la ayuda de triamcinolona intravítrea (0,1 ml). A nivel del polo posterior, efectuamos una pequeña retinotomía por donde inyectamos, a nivel subretiniano, 25 µg/0,1 ml de rTPA. Posteriormente bajo perfluorocarbono líquido (PFC) aplicamos criopexia en los desgarros periféricos. Finalizamos la cirugía con un intercambio PFC-aire y posterior intercambio gas con hexafluoruro de azufre (SF6), posicionando al enfermo en decúbito prono durante 2 semanas. La combinación de rTPA seguido de la inyección de PFC favorece la reabsorción y salida de la hemorragia subretiniana con el desplazamiento de la misma gracias al intercambio gas.

A los dos meses de la intervención el paciente presenta una clara mejoría de la agudeza visual que es de 0,7 con estenopeico. La retina permanece reaplicada con desaparición de la sangre en polo posterior, siendo sustituida por una lesión arciforme cicatricial (fig. 2).

Tras realizar una Tomografía de Coherencia Óptica (Cirrus™ HD-OCT 4.0, Carl Zeiss Meditec, Dublin CA) pudimos comprobar su correspondencia con un aumento de la reflectividad a nivel del epitelio pigmentario-coriocapilar (fig. 3).

DISCUSIÓN

La hemorragia submacular (HS) es una acumulación de sangre entre la retina neurosensorial y el epitelio pigmentario de la retina (EPR). Puede aparecer en diferentes afecciones de la retina y coroides, tras neovascularización en la degeneración macular asociada a la edad, pseudohistoplasmosis ocular, estrías angioides, la vasculopatía polipoidea y la miopía patológica. En casos traumáticos no perforantes la causa principal es la rotura coroidea, donde se produce un desgarro de la coroides, el EP y la membrana de Bruch.

Aguilar y Green (7) revisaron las características histopatológicas de 47 ojos con rotura coroidea. En un periodo entre 4 y 14 días, se identificó la presencia de actividad de fibroblastos. En todos los casos los bordes de la roturas coroides se sellaron mediante proli-

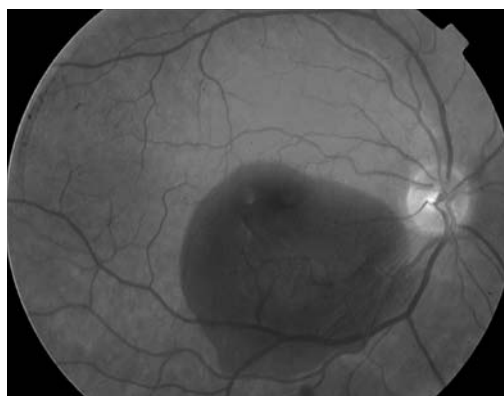


Fig. 1: Hemorragia subretiniana, a nivel del polo posterior, con afectación macular.

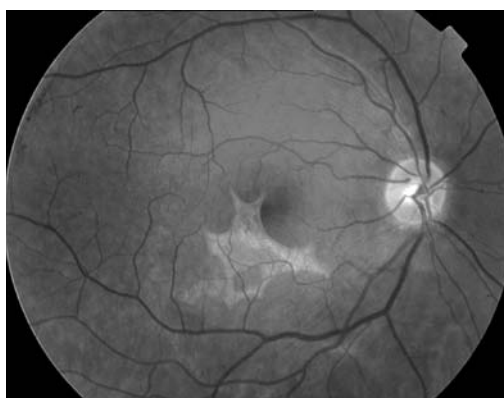

Fig. 2: Desaparición de la hemorragia subretiniana y presencia de lesión cicatricial.

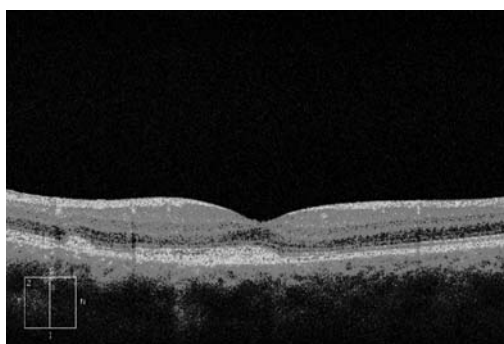


Fig. 3: Imagen de OCT donde se aprecia aumento de reflectividad a nivel del epitelio pigmentario.

feración fibrovascular de la coroides e hiperplasia del EPR, a las 3 semanas de la lesión.

La evolución natural de la HS no tratada suele ser mala. Los malos resultados visuales se deben a la combinación de varios factores. En primer lugar los efectos tóxicos directos o los efectos traumáticos de la sangre, y la formación de un coágulo. Los estudios experimentales en los que se emplean modelos de hemorragia retiniana en conejos han demostrado que se producen cambios detectables en

los fotorreceptores solamente una hora después de haber inyectado sangre en el espacio subretiniano (2). La sangre actúa como barrera física que dificulta el intercambio metabólico entre la retina y el EPR. También las fuerzas de tracción generadas por el propio coágulo lesionan la retina y por último, el hierro contenido en la sangre acumulada tiene efectos tóxicos directos sobre la retina (8,9).

Para mejorar la evolución natural de las HS se han efectuado diferentes técnicas con el fin de extraer la hemorragia o conseguir su desplazamiento del área macular. El uso de rTPA combinado con la cirugía vitreoretiniana, bien intravítreo o inyectado en el espacio subretinal, ha mejorado la velocidad de aclaramiento de la hemorragia, disminuyendo su espesor y la probabilidad de daño sobre la retina externa (10-12).

También se ha empleado con una técnica menos invasiva como es el desplazamiento neumático, en donde se combina su inyección intravítrea con el uso de gas intraocular para conseguir el desplazamiento del área macular de la hemorragia y su más pronta reabsorción (13-15).

En nuestro caso clínico al presentar una hemorragia submacular asociada a un desprendimiento de retina periférico combinamos la cirugía escleral y vitreoretiniana con la inyección subretiniana de rTPA e intercambio gas. Con esta técnica combinada conseguimos una adecuada reaplicación de la retina y una mejoría de la agudeza visual del paciente.

BIBLIOGRAFÍA

1. Kuhn, F. y Pieramici, D. J. (2002). *Ocular Trauma: principles and practice*. New York: Thieme.
2. Glatt H, Machemer R. Experimental subretinal hemorrhage in rabbits. *Am J Ophthalmol* 1982; 94: 762-773.
3. Johnson, M.W.; Olsen, K.R. Tissue plasminogen activator thrombolysis during surgical evacuation of experimental subretinal hemorrhage. *Ophthalmology*. 1992; 99: 515-521.
4. Peyman, G.A. Tissue plasminogen activating factor assisted removal of subretinal hemorrhage. *Ophthalmol.Surg.* 1991; 22: 575-582.
5. Johnson, M.W.; Olsen, K.R.: Tissue plasminogen activator thrombolysis during surgical evacuation of experimental subretinal hemorrhage. *Ophthalmology*. 1992.
6. Kamei M, Estafanous M, Lewis H: Tissue plasminogen activator in the treatment of vitreoretinal diseases. *Semin. Ophthalmol* 2000; 15: 44-50.
7. Aguilar IP, Green WR. Choroidal rupture: a histopathologic study of 47 cases. *Retina* 1984; 4:269-275.
8. Toth CA, Morse LS, Hjelmeland LM et al. Fibrin directs early retinal damage after experimental subretinal hemorrhage. *Arch Ophthalmol* 1991; 109: 723-729.
9. Cibis PA, Yamashita T. Experimental aspects of ocular siderosis and hemosiderosis. *Am J Ophthalmol* 1959; 48: 465.
10. Laatikainen L, Mattila J. Tissue plasminogen activator (tPA) to facilitate removal of post-traumatic submacular haemorrhage. *Acta Ophthalmol Scand.* 1995 Aug; 73(4): 361-2.
11. Lim JI, Drews-Botsch C, Sternberg P Jr, Capone A Jr, Aaberg TM Sr. Submacular hemorrhage removal. *Ophthalmology*. 1995 Sep; 102(9): 1393-1399.
12. Vander, J.F. Tissue plasminogen activator irrigation to facilitate removal of subretinal hemorrhage during vitrectomy. *Ophthalm. Surg.* 1992; 23: 361-363.
13. Heriot WJ. Further experience in management of submacular hemorrhage with intravitreal t-PA. *Vitreoretinal update 1997, American Academy of Ophthalmology, Retina Subspecialty Day*. San Francisco, CA: 1997; 82-84.
14. Detlef H, Burkhard W. Intravitreal r-TPA and Gas Injection in Traumatic Submacular Hemorrhage. *Ophthalmologica* 2004; 218: 64-69.
15. Holland D, Wiechens B. Intravitreal r-TPA and gas injection in traumatic submacular hemorrhage. *Ophthalmologica*. 2004 Jan-Feb; 218(1): 64-9.