

Consecuencias del uso de paños de tela en cirugía de cataratas

Consequences of the use of cotton surgical drapes in cataract surgery

GRANDE BAOS C¹

RESUMEN

Introducción y objetivos: El empleo del microscopio permite estudiar los cambios que se producen en los paños quirúrgicos a lo largo de la intervención (liberación de microfibrillas, pérdida de la impermeabilidad, desgarros, quemaduras etc.). Nuestro objetivo es realizar un análisis cualitativo y cuantitativo de los cuerpos extraños de estructura fibrilar que aparecen durante la faco usando paños reutilizables y desechables.

Material y método: Se constituye un primer grupo formado por 63 intervenciones consecutivas de cirugía de cataratas con paños reutilizables (60 facoemulsificación y 3 extracción extracapsular de cristalino) y un segundo grupo constituido por 9 facoemulsificaciones empleando paños desechables. Realizamos un doble estudio cuantitativo y cualitativo durante la intervención y en el postoperatorio.

Resultados: En el grupo de paños reutilizables, ha habido presencia de fibras dentro del campo quirúrgico en el 80% de las facos y quedaron definitivamente en el ojo en el 1,8% de ellas; en el otro grupo, en ningún caso hubo presencia de microfibrillas.

Discusión: El trabajo pone de manifiesto que cuando se usan paños de tela se liberan microfibrillas que pueden invadir el campo quirúrgico y permanecer definitivamente en el interior del ojo. Cuando se concientia al personal sanitario el problema disminuye y cuando se usan paños de plástico esto no ocurre.

Palabras clave: Paños quirúrgicos, cirugía de cataratas, paños quirúrgicos, cirugía oftalmológica, paños quirúrgicos, microbiología, paños quirúrgicos, esterilidad, paños quirúrgicos, calidad.

ABSTRACT

Introduction and purpose: The use of a microscope allows us to study the changes produced in surgical drapes during surgery (loss of fibers, loss of impermeability, rips or burns). Our objective is to make a qualitative and quantitative study of the fibroid foreign bodies found during phacoemulsification when using disposable and reusable drapes.

¹ Doctor en Medicina y Cirugía. Adjunto/FEA de Oftalmología. Hospital Universitario de Santa Cristina (Madrid).

Material and method: The first group comprises 63 consecutive cataract surgeries with reusable drapes (60 phacoemulsifications and 3 extracapsular extractions of the crystalline). The second group is formed by 9 phacoemulsifications where disposable drapes were used. We perform a quantitative and qualitative study both during and after surgery.

Results: In the group of patients where reusable drapes were employed, we have found fibers within the surgical field in 80% of phacoemulsifications, 1.8% remained in the eye definitively. In the group where disposable drapes were used no microfibers were found.

Discussion: This study shows that cotton drapes release microfibers which can invade the surgical field and stay in the eye forever. The sanitary staff should be informed of these results in order to reduce this complications.

Key words: cataract surgery, surgical drapes, ophthalmic surgery, surgical drapes, microbiology, surgical drapes, sterile, surgical drapes, quality.

Key words: Surgical drape, cataract surgery, surgical drape, ophthalmic surgery, surgical drape, microbiology, surgical drape, sterility, surgical drape, quality.

INTRODUCCIÓN

Desde los albores de la cirugía se han empleado paños de tela para «crear un campo quirúrgico» lo más estéril posible. Los textos clásicos definían las diversas técnicas de pañeado para que quedaran fijos y bien adaptados a la zona de la incisión (1). Además se aprovechaba la suavidad de su tacto por ambos lados y el abrigo del paciente sin impedirle la transpiración (2,3).

La cirugía oftalmológica comulgaba plenamente con el resto de las cirugías en este aspecto, pero con la difusión del microscopio operatorio y la aparición de los paños de papel/plástico se empezó a ver que en ocasiones aparecían microfibrillas textiles en el campo operatorio y en el interior del ojo (4).

Nuestro objetivo es realizar un análisis cualitativo y cuantitativo de los cuerpos extraños de estructura fibrilar que aparecen durante la faco usando paños reutilizables y desechables.

MATERIAL Y MÉTODO

En primer lugar se concienciará al personal de quirófano del posible desprendimiento de fibras textiles y la consiguiente invasión del campo quirúrgico tanto intraocular como extraocular.

Se constituye un primer grupo formado por 63 intervenciones consecutivas de cirugía de cataratas con paños reutilizables (60 facoemulsificación y 3 extracción extracapsular de cristalino) y un segundo grupo constituido por 9 facoemulsificaciones empleando paños desechables.

Realizamos un doble estudio, durante la intervención en que estudiamos el tipo y color de la fibra, el número, el momento en que aparecen y el lugar donde las encontramos, y un segundo estudio donde evaluamos el tipo y color de la fibra, el número y la localización en las exploraciones del seguimiento postoperatorio.

El proceso de limpieza, secado y esterilización del instrumental es el habitual de cualquier quirófano de Oftalmología. Los paños vienen de la Lavandería Central y se empaquetan y esterilizan en la Unidad de Esterilización del Hospital. Se cubre la mesa del instrumental, el cuerpo y la cabeza del paciente con paños de tela verde, y el cirujano (sólo hay uno), la instrumentista y la silla de brazos del cirujano se visten con una bata verde de tela. Al paciente se le coloca un paño de plástico adhesivo con bolsa receptora de líquidos y adhesivo que coge las pestañas y borde libre. Otro plástico cubre la bandeja del facoemulsificador. Y por último, la mesa de el/la instrumentista dispone de algunos plásticos estériles provenientes de los envoltorios que

se usan para apoyar la porción del instrumento que va a tomar contacto con el ojo.

RESULTADOS

En el grupo de paños reutilizables, ha habido presencia de fibras dentro del campo quirúrgico en el 80% de las facos y quedaron definitivamente en el ojo en el 1,8% de ellas; en el otro grupo, en ningún caso hubo presencia de microfibrillas (figs. 1, 2, 3 y 4).

DISCUSIÓN

La no-suelta de partículas es una de las características fundamentales que debe tener un paño quirúrgico, otra es el efecto barrera contra la infección, pero hay muchas más (5-7).

Junto al trabajo que les presentamos hemos realizado dos estudios piloto, uno previo a este trabajo y a la concienciación del personal del quirófano sobre la suelta de microfibrillas en que analizamos 20 intervenciones de facoemulsificación con paños reutilizables de tela y cuyos resultados fueron preocupantes, en 19 intervenciones había presencia de fibras y de ellas en 16 se encontraron más de 3 fibras por intervención. El otro trabajo era un estudio piloto posterior (rogando extremar las precauciones tras conocer los resultados del trabajo principal) que consistía en estudiar otras 20 facoemulsificaciones y encontramos en 3 casos fibras durante la intervención y solamente una fibra en cada caso.

En el grupo de facos realizadas con paños desechables, en una de ellas se encontró una fibra verde en el campo quirúrgico. Como los paños eran azules o incoloros, deducimos que esa fibrilla persistía de una intervención anterior en alguna pieza de instrumental.

Con estos trabajos se pone de manifiesto que los paños de tela reutilizables sueltan microfibrillas que pueden invadir el campo quirúrgico e incluso permanecer en el ojo para siempre, que con los paños material plástico o de papel plastificado de un solo uso esto no ocurre, y que la concienciación del personal sanitario (tanto cirujanos/as como

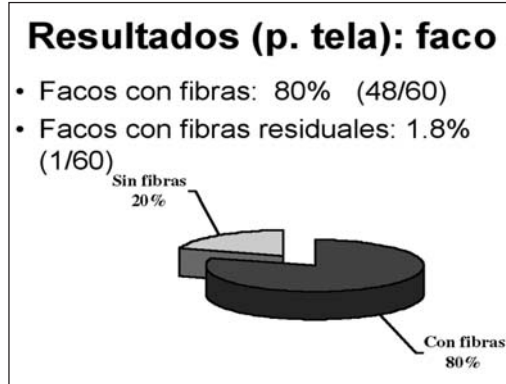


Fig. 1: Intervenciones en las que se han encontrado fibras durante la intervención y en el postoperatorio de las facos con paños de tela.




Fig. 2: Estudio del color de las fibras encontradas en las facos con paños de tela.

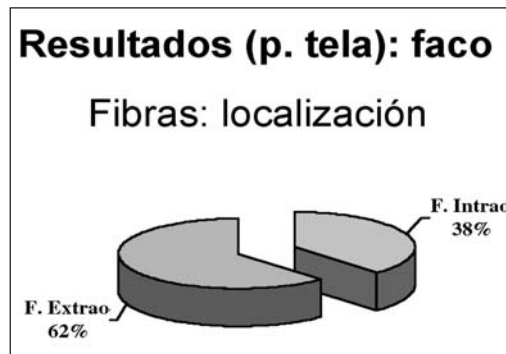

Fig. 3: Localización de las fibras encontradas durante las facos con paños de tela.

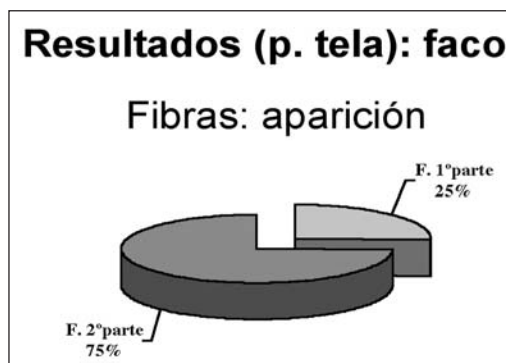


Fig. 4: Momento en que aparecieron las microfibrillas durante las facos con paños de tela.

Fig. 5: Resultados del estudio cuantitativo de las extracciones extracapsulares con paños de tela y de las facos con paños de plástico.

<p>Resultados (pañó tela): EECC</p> <p>–EECC con fibras: 100%</p> <p>–Nº fibras por EECC: 3.3</p>
<p>Resultados (pañó plástico): faco</p> <p>– 1 fibra verde en una de las 9 facos realizadas con paños azules o transparentes</p>

enfermeros/as) permite disminuir en gran medida las consecuencias del uso de paños de tela reutilizables (8,9).

BIBLIOGRAFÍA

1. A practical drape for eye surgery. Atchoo P, Hionis M, Cinotti AA. Arch Ophthalmol; 1966, 75(4): 508-9.
2. Report on six month's experience with a nonporous surgical drape. Hosp Top 1969; 47(6): 109-10.
3. Operating room. The rationale for re-usables: the other side of the drape. Belkin NL. Hosp Trop. 1975, 53(1): 45-8, 50-1.
4. Intraocular effects of lint particles from disposable drapes. Savar DE. Ann Ophthalmol; 1978, 10(11): 1607-9.
5. Plastic iodophor drape during liver surgery operative use of iodophor-impregnated adhesive drape to prevent wound infection during high risk surgery. Yoshimura Y, Kubo S, Hirohashi K., et al. World J Surg 2003; 27(6): 685-8.
6. Comparison of nonwoven and woven gown and drape fabric to prevent intraoperative wound contamination and postoperative infection. Garibaldi RA, Maglio S, Lerer T, et al. Am Surg 1986; 152(5) : 505-9.
7. El paño quirúrgico ideal para cirugía de cataratas. Grande C. Archivos Sociedad Madrileña de Oftalmología (en prensa).
8. Cost/benefit study of reusable and disposable OR draping materials. Murphy L. J Healthc Mater Manage 1993; 11(3): 44-8.
9. A review of single-use and reusable gowns and drapes in health care. Rutala WA, Weber DJ. Infect Control Hosp. Epidemiol. 2001; 22(4): 248-57.