

# Tratamiento tópico con 5-fluorouracilo de la neoplasia intraepitelial córneo-conjuntival recidivante

## *Topical treatment with 5-fluorouracil for recurrent corneo-conjunctival intraepithelial neoplasia*

ABREU REYES JA<sup>1</sup>, AGUILAR ESTEVEZ JJ<sup>2</sup>, CORDOVÉS DORTA LM<sup>2</sup>, ALVAREZ  
ARGÜELLES H<sup>3</sup>, DÍAZ FLORES L<sup>3</sup>

### RESUMEN

**Caso clínico:** Presentamos un caso de neoplasia intraepitelial córneo-conjuntival (Conjuntival Intraepithelial Neoplasia, CIN) recidivante tras cirugía incompleta del mismo confirmada en el estudio histopatológico. Se instauró tratamiento tópico con 5-Fluorouracilo (5-FU) consiguiéndose la regresión completa del tumor.

**Discusión:** El 5-FU tópico se muestra efectivo como tratamiento en casos de CIN recidivantes, observándose una buena tolerancia del mismo y ausencia de defectos epiteliales.

**Palabras clave:** 5-Fluorouracilo, neoplasia intraepitelial conjuntival, recidivante.

### ABSTRACT

**Case report:** We report a case of recurrent Conjunctival Intraepithelial Neoplasia (CIN) after incomplete surgery and which was confirmed by histological studies. It was treated with topical 5-Fluorouracil and complete response of the CIN was observed.

**Discussion:** Topical 5-FU proves to be effective as a treatment for cases of recurrent CIN. Good tolerance and no epithelial defect are reported.

**Keywords:** 5-Fluorouracil, conjunctival intraepithelial neoplasia, recurrent.

---

Hospital Universitario de Canarias. La Laguna. Tenerife. España.

<sup>1</sup> Doctor en Medicina y Cirugía. Servicio de Oftalmología.

<sup>2</sup> Licenciado en Medicina y Cirugía. Servicio de Oftalmología.

<sup>3</sup> Doctor en Medicina y Cirugía. Departamento y Servicio de Anatomía Patológica.

Correspondencia:

Dr. J.A. Abreu Reyes

Avda. de Tinguaro, 9

38370 La Matanza (Tenerife). España

## INTRODUCCIÓN

La neoplasia intraepitelial conjuntival (Conjunctival Intraepithelial Neoplasia, CIN) es sinónimo de carcinoma *in situ*, displasia conjuntival y epiteloma intraepitelial (1). Son tumores poco frecuentes, unilaterales, ubicados en la región limbar, confinados al epitelio córneo-conjuntival sin invadir la membrana basal, de bajo potencial de malignidad, muchas veces difíciles de curar dando

Fig. 1: Masa carnosa ligeramente sobreelevada de aspecto queratósico en región limbar temporal del ojo izquierdo.

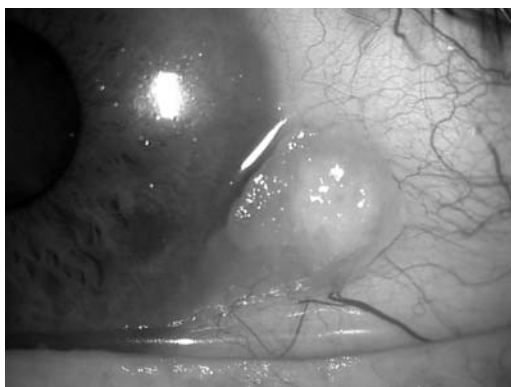

Fig. 2: Estructura conjuntival con amplia zona donde la cubierta epitelial ofrece paraqueratosis y acantosis. H-E x50.

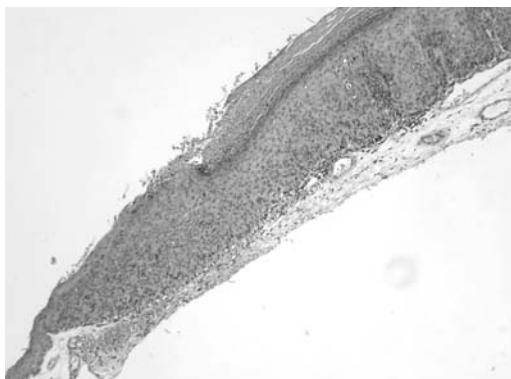
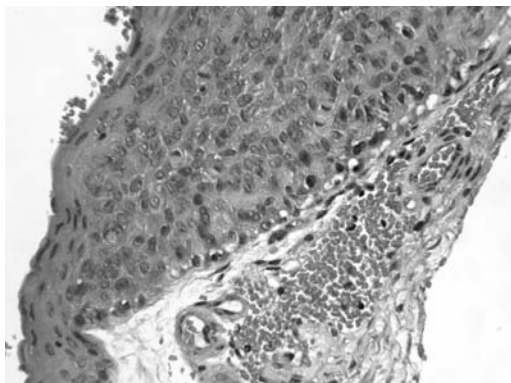


Fig. 3: Con mayor aproximación y dentro del epitelio se comprueba la presencia de atipias celulares con figuras de mitosis a distintas alturas (carcinoma *in situ*). H-E x400.



lugar a importantes trastornos anatómicos y funcionales.

El diagnóstico diferencial hay que establecerlo con otras entidades tumorales, degenerativas e inflamatorias de presentación límbica, por lo que para obtener un diagnóstico de certeza es imprescindible la biopsia.

La extirpación simple con márgenes de seguridad es el tratamiento de elección, aunque no siempre es efectivo debido a que frecuentemente los márgenes de escisión están infiltrados pudiendo llegar la tasa de recidivas al 50% (2), por lo que se suelen añadir tratamientos coadyuvantes como la crioterapia en el lecho quirúrgico (3), la Mitomicina C tópica (MMC) (4,5), 5-FU tópico (6), radiación externa (7) o el interferón recombinante a-2b (IFN a-2b) tópico (8), con intención de prevenir las mismas.

Presentamos un caso de CIN recidivante tras resección incompleta confirmada histológicamente, con excelente respuesta al tratamiento tópico con 5-FU.

## CASO CLÍNICO

Paciente varón de 53 años, jardinero de profesión, que presentaba como antecedentes personales el haber sufrido en el ojo derecho una perforación traumática a los 27 años de edad que necesitó varias cirugías con mala evolución anatómica y funcional por lo que es portador de prótesis; en enero de 2003 fue intervenido de un carcinoma basocelular de piel en pabellón auricular izquierdo. Acude a nuestro centro por presentar desde hace 3 meses una lesión en la conjuntiva temporal, en la región limbar, en su ojo izquierdo. La agudeza visual (AV) corregida era de la unidad. A la BMC presentaba una masa carnosa ligeramente sobreelevada, de aspecto queratósico (fig. 1). En junio de 2004 se le realizó extirpación simple con margen de seguridad. El diagnóstico histopatológico fue, según informe, de neoplasia *in situ* conjuntival con atipia severa en todas las capas (figs. 2 y 3), afectando la lesión uno de los bordes de resección (fig. 4). Al paciente se le propone la reintervención pero no la acepta alegando que se encuentra bien y por los

temores debidos a que se trata de ojo único, dejando de acudir a sucesivos controles. En noviembre de 2004 consulta de nuevo por molestias con el parpadeo observándose una recidiva local del tumor (fig. 5). Dadas las reticencias a la cirugía optamos por el tratamiento conservador con colirio de 5-FU al 1% cada 6 horas durante 2 semanas, acompañado de colirio de corticoides y lágrimas artificiales, reduciéndose de forma progresiva la lesión hasta su desaparición al final del único ciclo realizado (fig. 6). Durante el tratamiento no se observan defectos epiteliales, destacando la presencia de un ligero eritema cutáneo que se resolvió espontáneamente al finalizar el mismo. Tras 5 meses de seguimiento no hay evidencia clínica de recidiva tumoral.

## DISCUSIÓN

Entre los factores de riesgo que han sido asociados al CIN destacan la exposición a la radiación ultravioleta, la infección por el virus del papiloma humano VHP, el VIH y el tabaco. Nuestro paciente trabaja de jardinero, lo que en Tenerife implica estar muchas horas diarias expuesto a la radiación solar.

La extirpación quirúrgica con márgenes de seguridad es el tratamiento de elección del CIN, aunque no siempre es efectivo ya que frecuentemente los márgenes de escisión están infiltrados, como ocurrió en nuestro caso.

La aplicación de crioterapia en el lecho y en los bordes quirúrgicos solo disminuye la tasa de recidivas por lo que han sido propuestos diferentes tratamientos coadyuvantes tópicos como la MMC, el 5-FU y el IFN  $\alpha$ -2b.

Aunque la MMC ha demostrado su eficacia para el tratamiento de la recidiva del CIN (2,4,5), también se ha propuesto el empleo del 5-FU tópico para el tratamiento del CIN resistente a la MMC (9), explicando el éxito obtenido por los diferentes mecanismos de acción de los dos fármacos: la MMC inhibe selectivamente la síntesis de DNA (2) y el 5-FU inhibiendo tanto la síntesis de DNA como RNA (6).

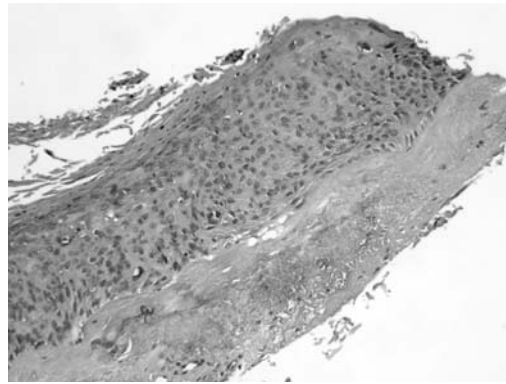


Fig. 4: Se observa lesión en uno de los bordes de resección de la muestra. H-E x200.

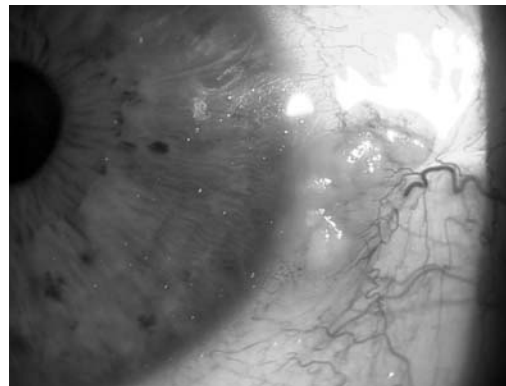


Fig. 5: Recidiva local del tumor a los 5 meses de la resección simple.



Fig. 6: Desaparición de la neoplasia después de un ciclo de 14 días de 5-FU al 1% tópico cada 6 horas.

Nosotros hemos preferido utilizar el 5-FU dada su mejor tolerancia y menor toxicidad sobre el epitelio corneal y las células limbares, aunque han sido descritos diferentes efectos secundarios asociados a su administración tópica como son inflamación conjuntival, defectos epiteliales y eritema cutáneo, hecho este último que de forma ligera padeció nuestro paciente en los últimos días del tratamiento, remitiendo espontáneamente al finalizar el mismo.

## BIBLIOGRAFÍA

1. Kanski JJ. Tumores conjuntivales no pigmentados en Oftalmología Clínica. Cuarta edición. Ediciones Harcourt, S.A. Madrid 2000, 79-80.
2. Wilson MW, Hungerford JL, George SM, Madreperla SA. Topical mitomycin C for the treatment of conjunctival and corneal epithelial dysplasia and neoplasia. *Am J. Ophthalmol* 1997; 124: 303-311.
3. Shields JA, Shields CL, De Potter P. Surgical management of conjunctival tumors. The 1994 Lynn B. Mc Mahan Lecture. *Arch Ophthalmol* 1997; 115: 808-815.
4. Heigle TJ, Stulting RD, Palay DA. Treatment of recurrent conjunctival epithelial neoplasia with topical mitomycin C. *Am J Ophthalmol* 1997; 124: 397-399.
5. Rodríguez-Pérez C, Del Campo Z, Wolley-Dod C, Gris O. Tratamiento tópico con Mitomicina C en la neoplasia intraepitelial córneo-conjuntival de gran espesor. *Arch Soc Esp Oftalmol* 2002; 77: 685-688.
6. Yeatts RP, Engelbrecht NE, Curry CD, Ford JG, Walter KA. 5-Fluorouracil for the treatment of intraepithelial neoplasia of the conjunctiva and cornea. *Ophthalmology* 2000; 107: 2190-2195.
7. Cerezo L, Otero J, Aragón G, Polo E, De la Torre A et al. Conjunctival intraepithelial and invasive squamous cell carcinomas treated with strontium-90. *Radiother Oncol* 1990; 17: 191-197.
8. Toledano N, García S, Díaz D, Arteaga A, Segura M et al. Empleo de interferón alfa-2B para el tratamiento de carcinomas conjuntivales intraepiteliales en casos seleccionados. *Arch Soc Esp Oftalmol* 2003; 78: 265-272.
9. Yamamoto N, Ohmura T, Susuki H, Shirasawa H. Successful treatment with 5-fluorouracil of conjunctival intraepithelial neoplasia refractive to mitomycin C. *Ophthalmology* 2002; 109: 249-252.